

# 目 录

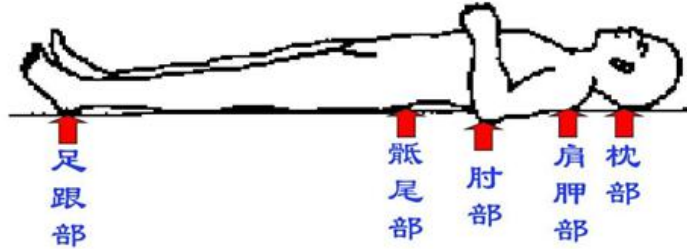
循环系统.....	1
精神、神经系统.....	14
泌尿系统.....	23
其他系统.....	30
运动系统及风湿免疫系统.....	33
消化系统.....	47
呼吸系统.....	58



## 循环系统

1. 仰卧位时，心源性水肿最早出现的部位为

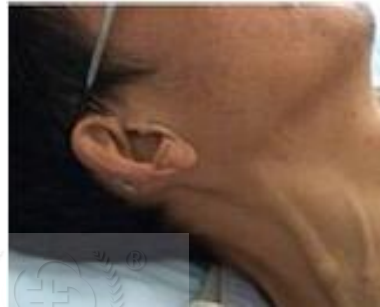- A. 枕部
- B. 肩甲部
- C. 肘部
- D. 骶尾部
- E. 足跟部



【答案】D

2. 图中体征为

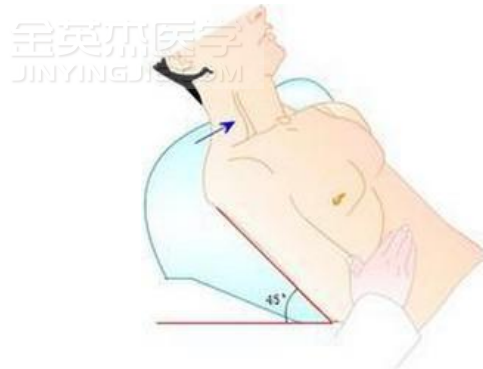
- A. 静脉曲张
- B. 上腔静脉综合征
- C. 颈静脉怒张
- D. 霍纳综合征
- E. 动脉搏动



【答案】C

3. 图中检查为

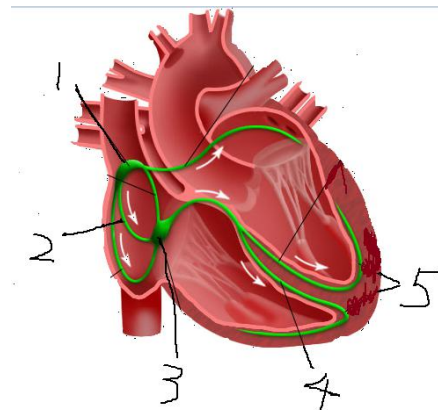
- A. 静脉曲张
- B. 上腔静脉综合征
- C. 颈静脉怒张
- D. 肝脏检查
- E. 肝颈静脉回流征



【答案】E

4. 窦房结位于

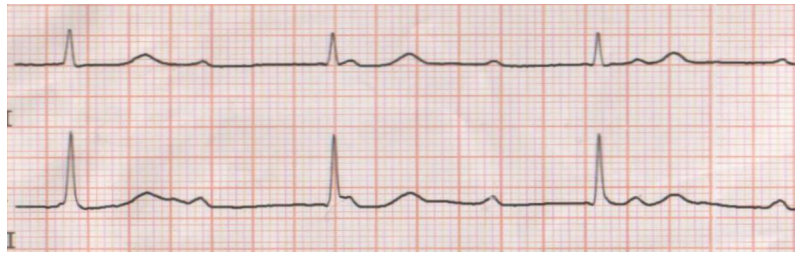- A. ①
- B. ②
- C. ③
- D. ④
- E. ⑤



【答案】A

5.男，36岁。头晕30分钟。结合心电图考虑为

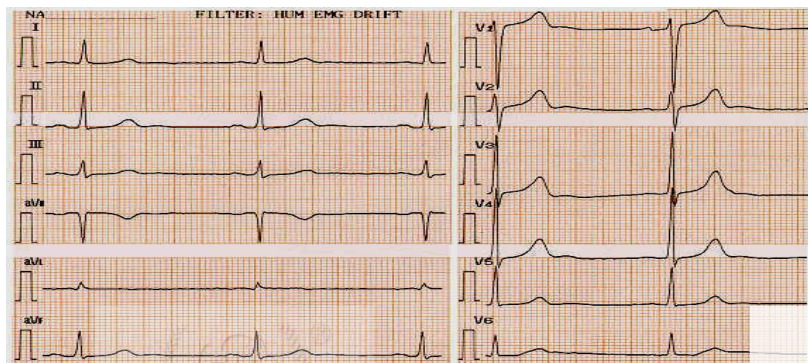
- A. 正常心电图
- B. 房室传导阻滞
- C. 窦性心动过缓
- D. 房性期前收缩
- E. 稳定型心绞痛



【答案】B

6.男，32岁。体检心电图检查如图，考虑为

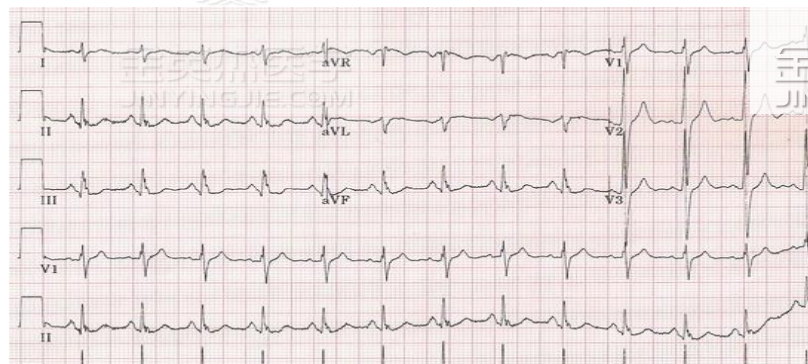
- A. 窦性心律
- B. 窦性心动过速
- C. 窦性心动过缓
- D. 窦性心律不齐
- E. 窦性停搏



【答案】C

7.女，58岁。心前区不适2小时。最可能的心电图诊断是

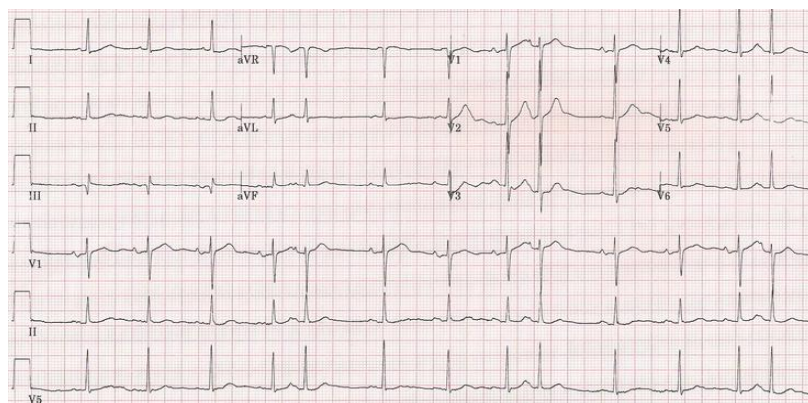
- A. 窦性心律
- B. 窦性心动过速
- C. 窦性心动过缓
- D. 窦性心律不齐
- E. 室性期前收缩



【答案】B

8.患者，男，62岁。因心悸就诊。查心电图，结果如图所示，考虑为

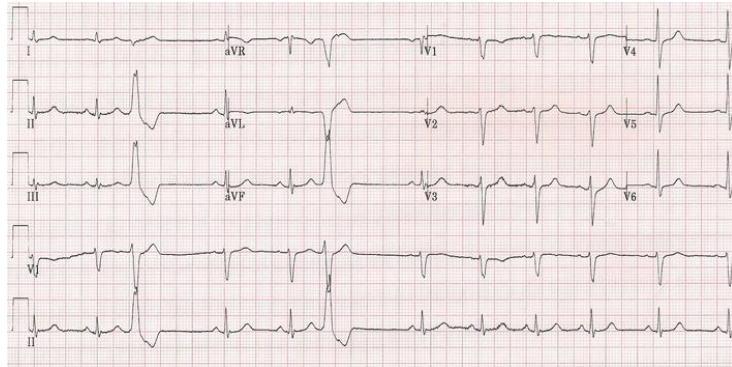
- A. 窦性心律
- B. 窦性心动过缓
- C. 房性早搏
- D. 窦性心律不齐
- E. 室性期前收缩



【答案】C

9.女，64岁。心悸、胸闷半年。心电图如图，考虑为

- A. 窦性心律
- B. 窦性心动过缓
- C. 房性早搏
- D. 窦性心律不齐
- E. 室性期前收缩



【答案】E

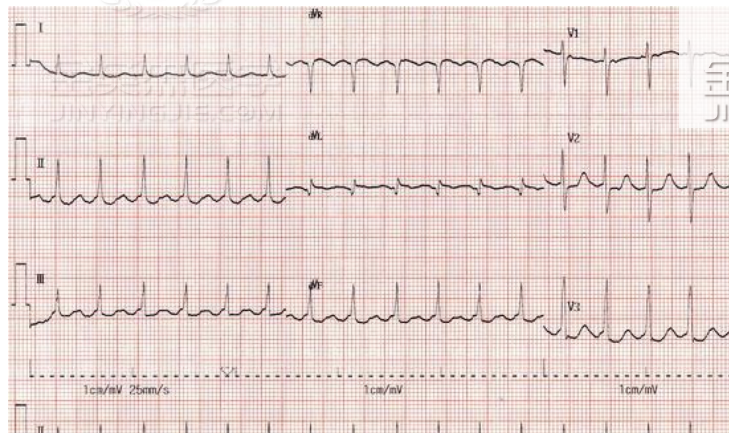
10. 如果为服用地高辛所致，首选药物是

- A. 利多卡因
- B. 美托洛尔
- C. 阿司匹林
- D. 苯妥英钠
- E. 维拉帕米

【答案】D

11.男，50岁。突发心悸伴胸闷2小时。最可能的心电图诊断是

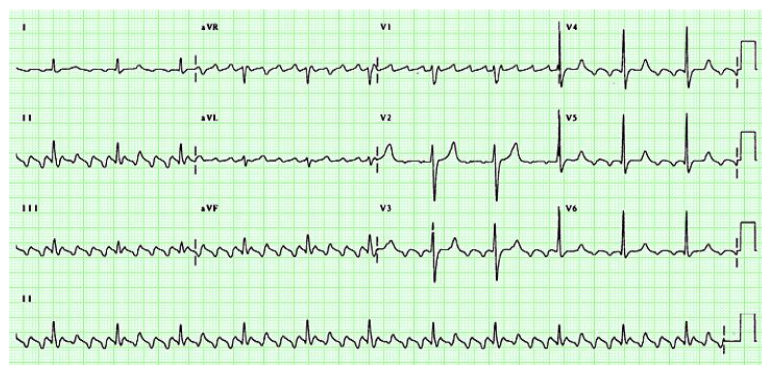
- A. 阵发性室性心动过速
- B. 心房颤动
- C. 窦性心动过速
- D. 阵发性室上性心动过速
- E. 室性期前收缩



【答案】D

12.女性，52岁。风湿性心瓣膜病病史。最可能的心电图诊断是

- A. 心房扑动
- B. 心房颤动
- C. 房性早搏
- D. 窦性心动过速
- E. 室性期前收缩

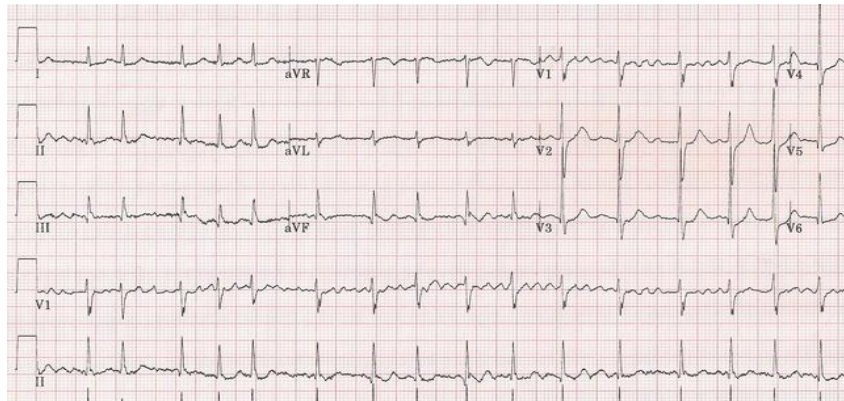


【答案】A

13. 患者，女性，48岁。风湿性心瓣膜病病史。心电图检查如图，你考虑为

- A. 心房扑动
- B. 心房颤动
- C. 房性早搏
- D. 窦性心律不齐
- E. 室性期前收缩

【答案】B



(14~15题共用题干及图形)

14. 男，47岁。胸部不适3天。最可能的心电图诊断是

- A. 阵发性室性心动过速
- B. 心房颤动
- C. 急性心肌梗死
- D. 阵发性室上性心动过速
- E. 室性期前收缩

【答案】A

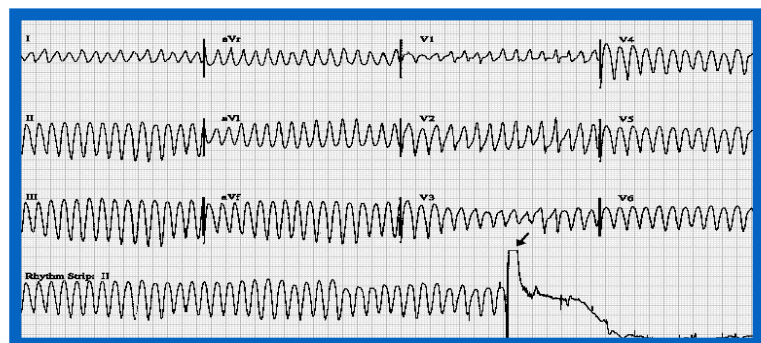
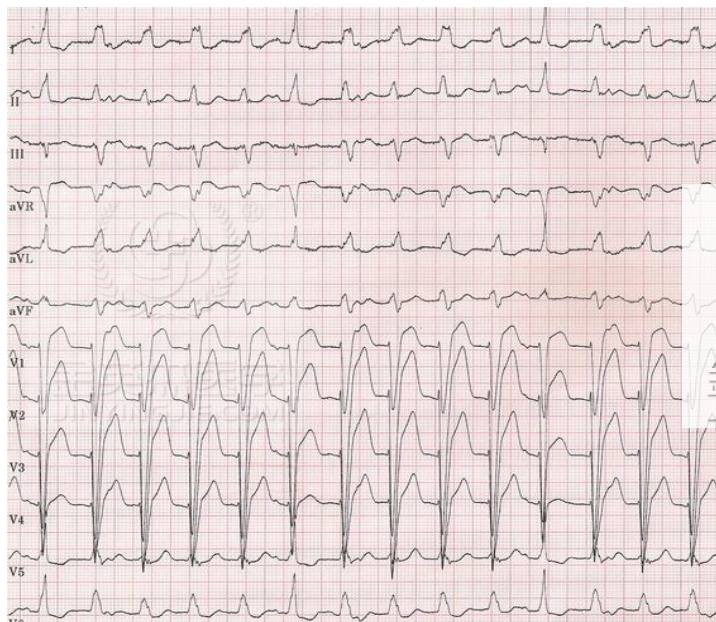
15. 对此检查结果的处置，  
首选药物是

- A. 利多卡因
- B. 美托洛尔
- C. 阿司匹林
- D. 苯妥英钠
- E. 维拉帕米

【答案】A

16. 男，56岁。心前区压榨性疼痛，伴濒死感。休息并含服硝酸甘油1小时未缓解。最可能的心电图诊断是

- A. 心室扑动
- B. 心室颤动
- C. 急性心肌梗死

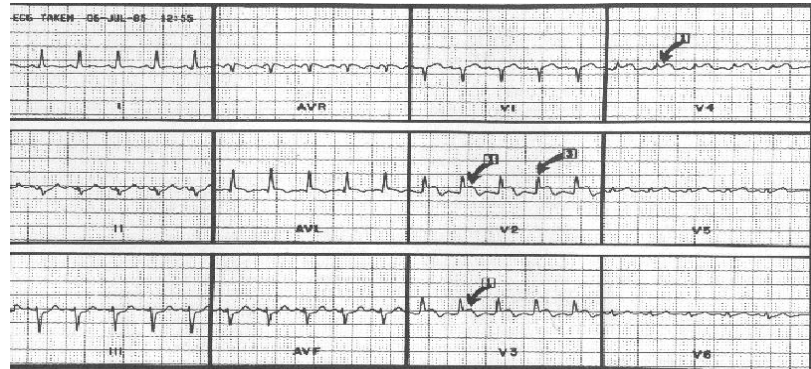


- D. 不稳定型心绞痛
- E. 变异型心绞痛

【答案】A

17.男，46岁。阵发性胸痛4个月，近7天于夜间睡眠时发作，持续约20分钟自行缓解。心电图如图所示，最可能的诊断是

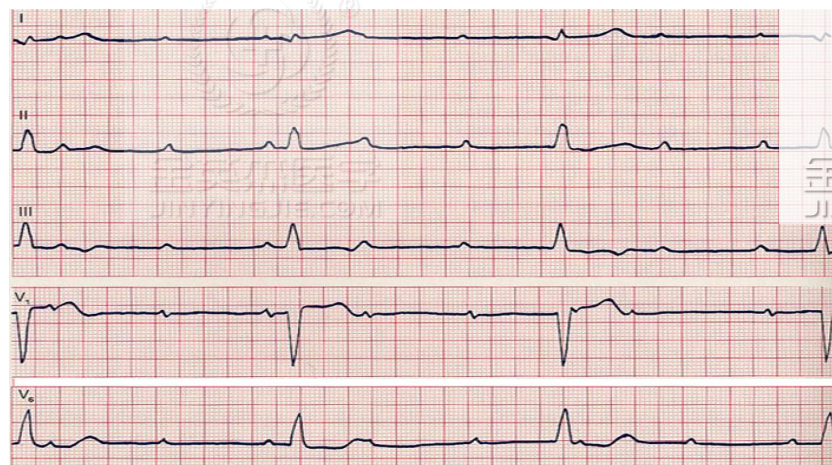
- A. 心室扑动
- B. 心室颤动
- C. 急性心肌梗死
- D. 不稳定型心绞痛
- E. 变异型心绞痛



【答案】E

18.男，67岁。心悸3个月。最可能的心电图诊断是

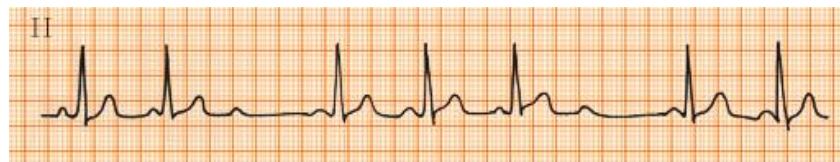- A. 正常心电图
- B. 心房颤动
- C. 急性心肌梗死
- D. 房室传导阻滞
- E. 窦性心动过缓



【答案】D

19.女，33岁。胸闷3周。结合以下心电图考虑为

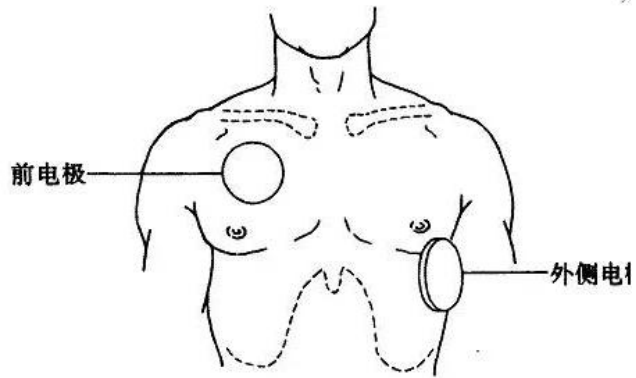
- A. 正常心电图
- B. 房室传导阻滞
- C. 急性心肌梗死
- D. 心房颤动
- E. 窦性心动过缓



【答案】B

20.为患者实施电复律，电极放置部位正确的为

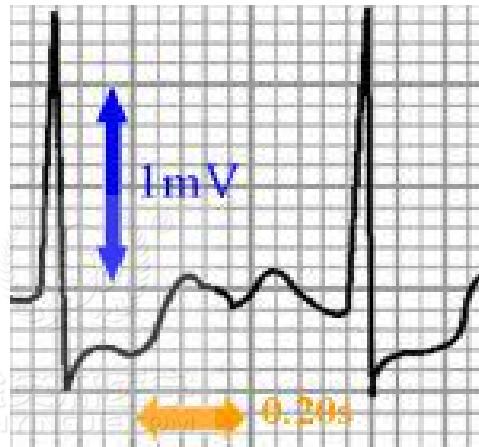
- A. 胸骨右锁骨下和心尖区
- B. 胸骨右缘 2 肋上和心尖区
- C. 胸骨右缘 2、3 肋间和心尖区
- D. 胸骨右缘 3、4 肋间和心尖区
- E. 胸骨右锁骨中线 2、3 肋间和心尖区



【答案】C

21. 患者，72 岁，因心前区不适就诊。心电图检查如图，考虑为

- A. 心力衰竭
- B. 心律失常
- C. 心绞痛
- D. 心肌梗死
- E. 心包炎

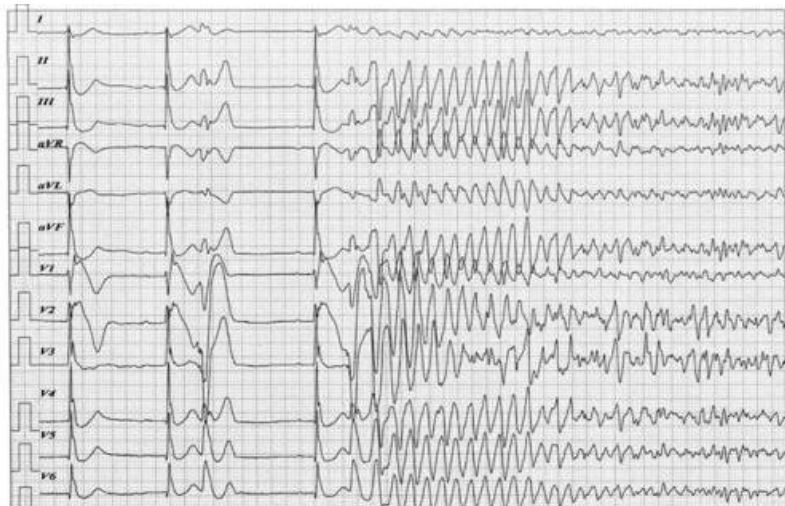

【答案】C



22.急性心肌梗死患者，突然意识丧失，图为当时心电监护记录，心电图诊断为

- A. 心房颤动
- B. 室上速
- C. 室颤
- D. 室速
- E. 心室扑动



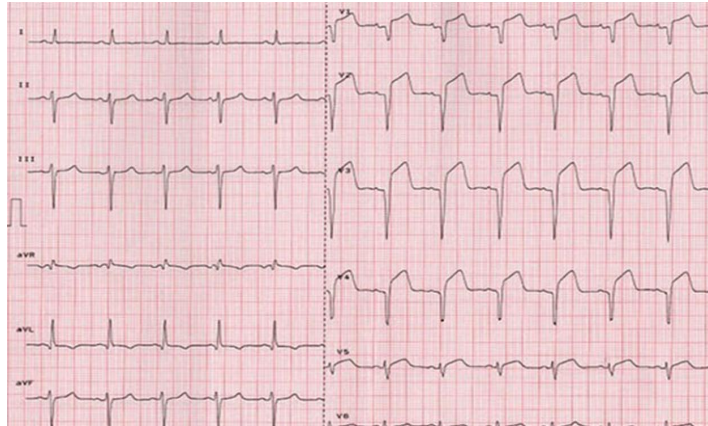
【答案】C

(23~25 题共用题干及图形)

患者，男，52 岁。打乒乓球时突感左臂及心前区剧痛，有濒死感，就地休息 30 分钟未缓解，伴烦躁不安，恶心，出冷汗，急送至急诊科，心电图如图所示。

23.患者最可能发生了

- A. 稳定型心绞痛
- B. 急性心包炎
- C. 急性心肌梗死
- D. 心脏神经官能症
- E. 急性主动脉夹层动脉瘤



【答案】C

24.患者发生心梗的部位为

- A. 广泛前壁
- B. 下壁
- C. 前间壁
- D. 高侧壁
- E. 右心室

【答案】A

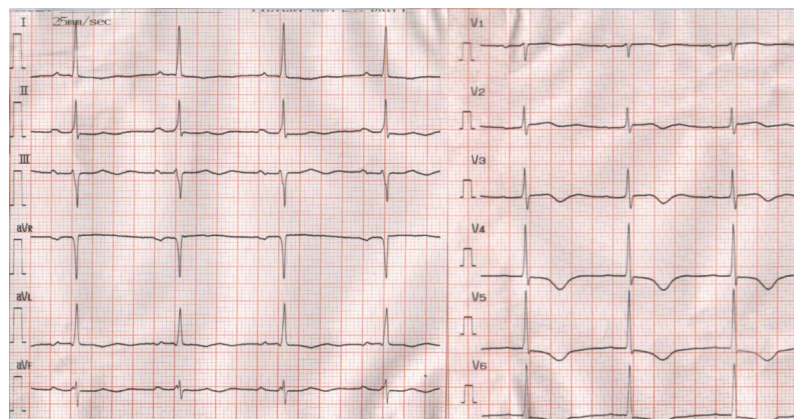
25.心肌梗死特征性的心电图形为

- A. ST段下降
- B. T波低平或倒置
- C. 病理性Q波
- D. QRS波形宽大畸形
- E. P波消失

【答案】C

26.男，65岁，喘憋2周。心电图如图所示，最可能的诊断是

- A. 稳定型心绞痛
- B. 变异型心绞痛
- C. 急性心肌梗死
- D. 心脏神经官能症
- E. 左心室肥厚

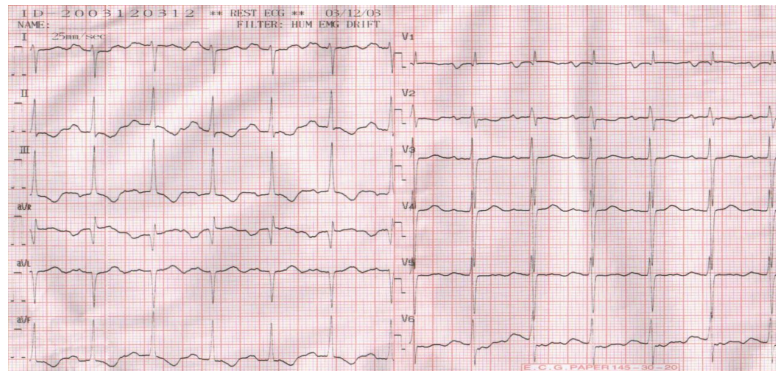


【答案】E



27.男，65岁。咳嗽、喘憋4周。心电图如图所示，最可能的诊断是

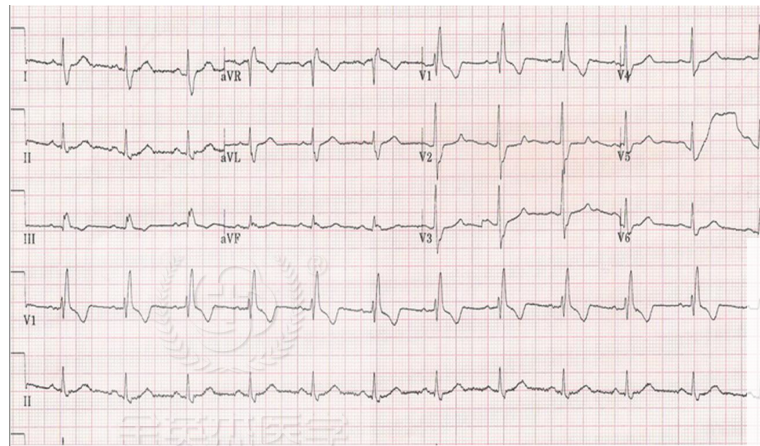
- A. 房室传导阻滞
- B. 右心室肥厚
- C. 窦性心律失常
- D. 急性心肌梗死
- E. 室性期前收缩



【答案】B

28.女，35岁。心慌不适1周，心电图如图所示，考虑为

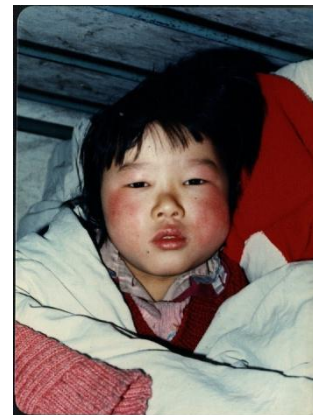- A. 房室传导阻滞
- B. 右束支传导阻滞
- C. 窦性心动过速
- D. 阵发性室上性心动过速
- E. 室性期前收缩



【答案】B

29.图中面容为

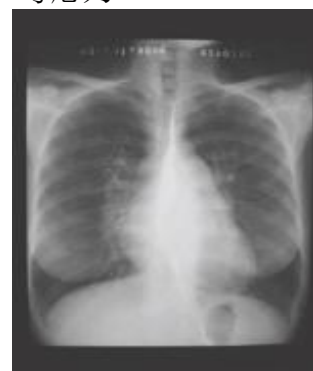- A. 急性病容
- B. 慢性病容
- C. 库欣综合征面容
- D. 二尖瓣面容
- E. 甲亢面容



【答案】D

30.女，48岁。活动后心悸，呼吸困难。X线如图所示，考虑为

- A. 心力衰竭
- B. 二尖瓣狭窄
- C. 主动脉瓣狭窄
- D. 主动脉瓣关闭不全

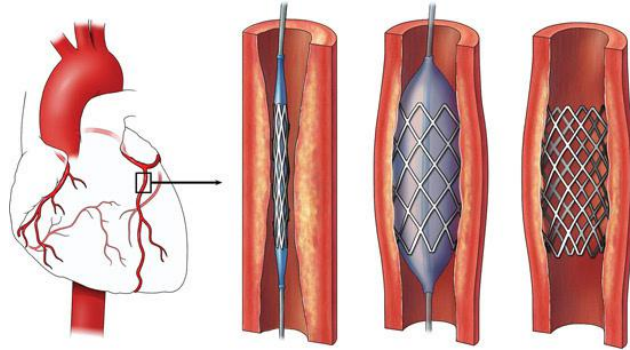


E. 二尖瓣关闭不全

【答案】B

31. 图示为急性心肌梗死何种治疗方法?

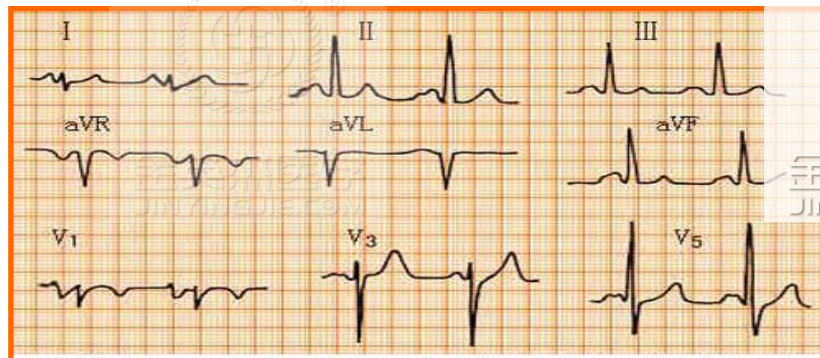
- A. 冠脉搭桥术
- B. PCI
- C. 溶栓治疗
- D. PTCA
- E. 冠脉造影



【答案】B

32. 患者，女，32岁。风湿性心瓣膜病，二尖瓣狭窄、心电图检查如图所示，心电图诊断为

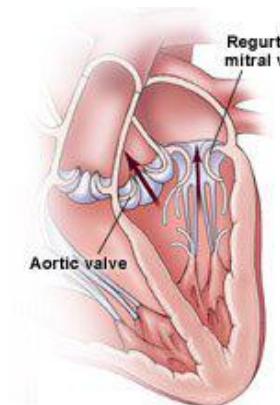
- A. 肺型 P 波
- B. 二尖瓣型 P 波
- C. 左室高电压
- D. 左心室肥大
- E. 右心室肥大



【答案】B

33. 心脏病患者心脏结构如图所示，该患者所患疾病为

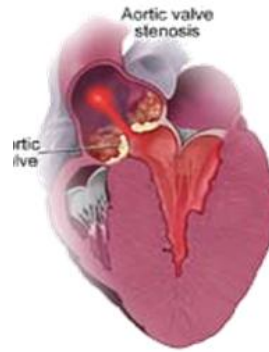- A. 主动脉瓣关闭不全
- B. 三尖瓣关闭不全
- C. 二尖瓣关闭不全
- D. 二尖瓣狭窄
- E. 主动脉瓣狭窄



【答案】C

34. 一心脏病患者心脏结构如图所示，该患者所患疾病为

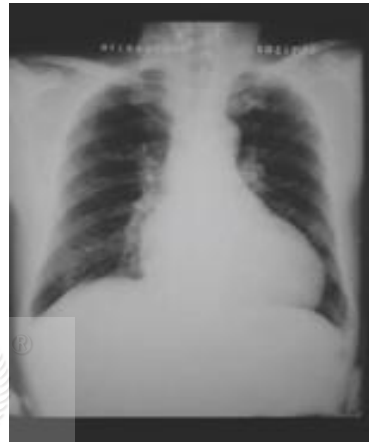- A. 主动脉瓣关闭不全
- B. 三尖瓣关闭不全
- C. 二尖瓣关闭不全
- D. 二尖瓣狭窄
- E. 主动脉瓣狭窄



【答案】E

35. 女，65岁。发作性左胸痛5年。今日下午劳动时突发晕厥，心脏X线如图所示，该患者所患疾病为

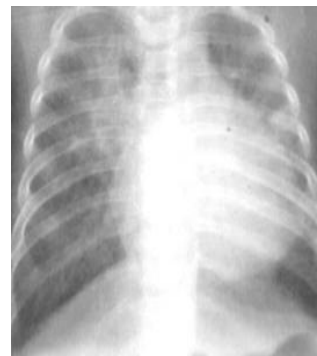
- A. 主动脉瓣关闭不全
- B. 三尖瓣关闭不全
- C. 二尖瓣关闭不全
- D. 二尖瓣狭窄
- E. 主动脉瓣狭窄



【答案】E

36. 男，46岁。活动耐力进行性下降5年。1周前上呼吸道感染后症状加重，伴夜间阵发性呼吸困难。查体：平卧位，颈静脉怒张，肝颈静脉回流征阳性；双肺可闻及细湿啰音，双下肢凹陷性水肿。心脏X线如图所示，该患者所患疾病为

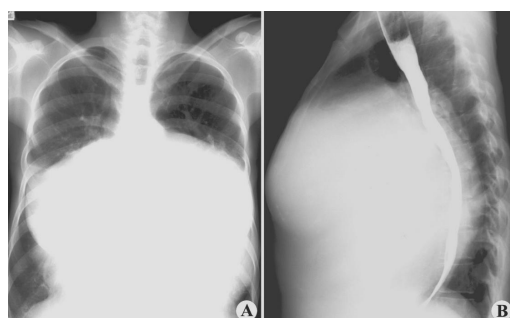
- A. 主动脉瓣关闭不全
- B. 急性左心衰竭
- C. 二尖瓣关闭不全
- D. 全心衰竭
- E. 主动脉瓣狭窄



【答案】D

37. 女，56岁，干咳、呼吸困难2周，逐渐加重，现不能平卧。结合X线，该患者所患疾病可能为

- A. 急性心包炎
- B. 急性左心衰竭

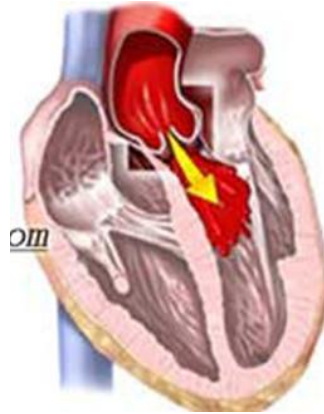


- C.二尖瓣关闭不全
- D.全心衰竭
- E.扩张型心肌病

【答案】A

38. 一心瓣膜病患者心脏结构如图所示，该患者所患疾病为

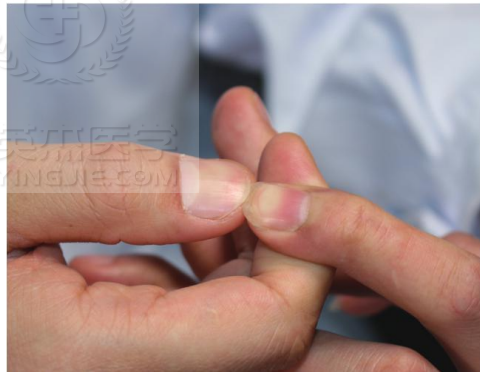- A.主动脉瓣关闭不全
- B.三尖瓣关闭不全
- C.二尖瓣关闭不全
- D.二尖瓣狭窄
- E.主动脉瓣狭窄



【答案】A

39. 如图所示。图中检查项目为

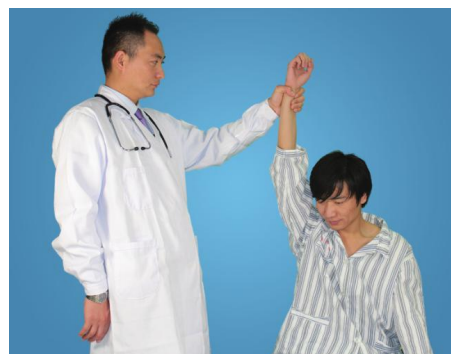- A. Duroziez 征
- B.指甲下出血
- C.毛细血管搏动征
- D.Hoffmann 征
- E.水冲脉



【答案】C

40.图中检查项目为

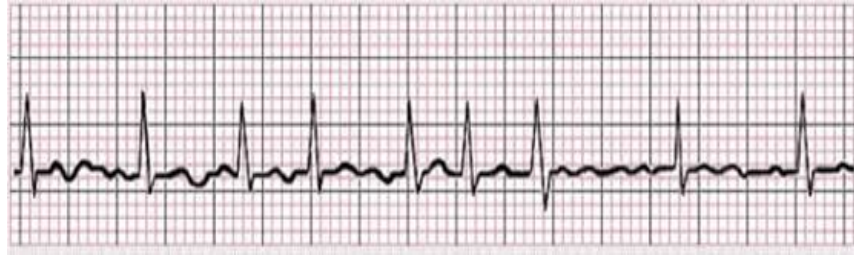- A. Duroziez 征
- B.指甲下出血
- C.毛细血管搏动征
- D. 大动脉枪击音
- E. 水冲脉



【答案】E

41.心电图检查如图所示，最常见于哪种疾病？

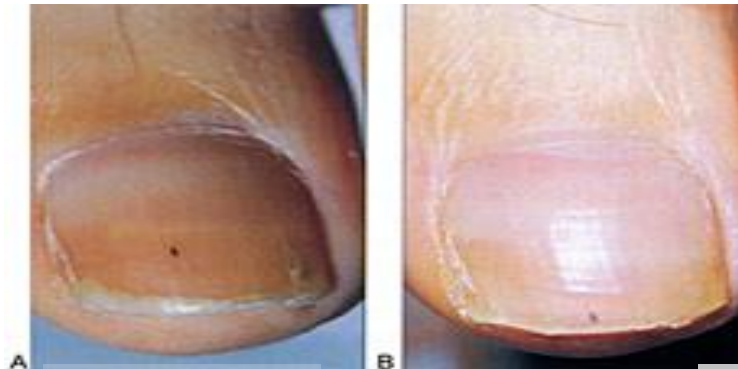- A. 心力衰竭
- B. 心包炎
- C. 心内膜炎
- D. 心肌炎
- E. 心脏瓣膜病



【答案】E

42. 男性，35岁。诊断为亚急性感染性心内膜炎。体检如图，考虑为

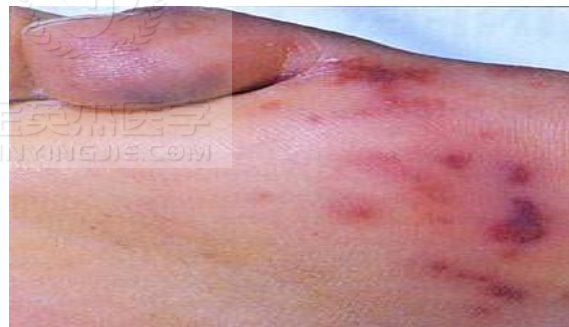- A. 瘀点
- B. 指甲下线状出血
- C. Roth斑
- D. Osler结节
- E. Janeway损害



【答案】B

43. 男，40岁。诊断为急性感染性心内膜炎。为病人体检，如图所示，为

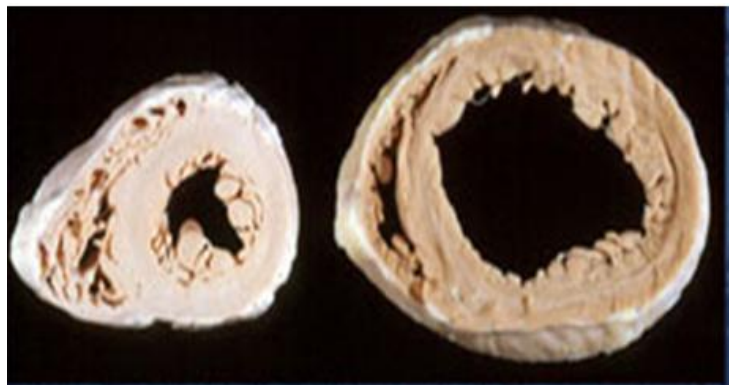
- A. 瘀点
- B. 指甲下线状出血
- C. Roth斑
- D. Osler结节
- E. Janeway损害



【答案】E

44. 心脏结构如图所示，左为正常心脏标本，右侧标本最可能的疾病为

- A. 二尖瓣关闭不全
- B. 主动脉瓣关闭不全
- C. 扩张型心肌病
- D. 肥厚型心肌病
- E. 病毒性心肌炎

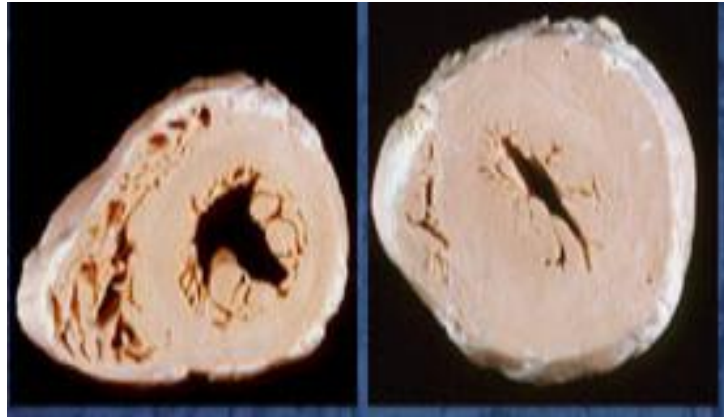


【答案】C

45. 心脏结构如图所示，

左为正常心脏标本，右侧标本最可能的疾病为

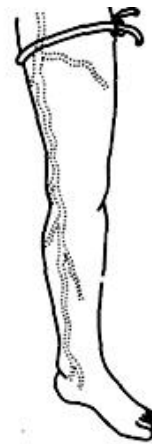
- A. 二尖瓣关闭不全
- B. 主动脉瓣关闭不全
- C. 扩张型心肌病
- D. 肥厚型心肌病
- E. 二尖瓣狭窄



【答案】D

46. 如图所示，为下肢静脉曲张病人所做检查，你认为是哪个试验？

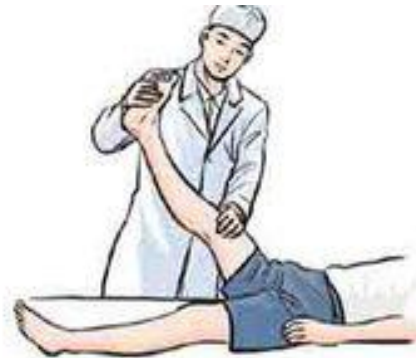- A. 深静脉通畅试验
- B. 大隐静脉瓣膜功能试验（Trendelenburg 试验）
- C. 交通静脉瓣膜功能试验
- D. Perthes 试验
- E. Pratt 试验



【答案】B

47. 为血栓闭塞性脉管炎病人进行检查，所示是哪个试验？

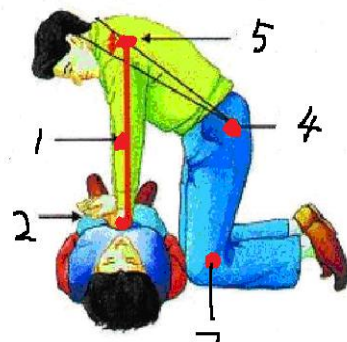
- A. 深静脉通畅试验
- B. 大隐静脉瓣膜功能试验
- C. Buerger 试验
- D. Perthes 试验
- E. Trendelenburg 试验



【答案】C

48. 患者，男性，因触电致心搏、呼吸骤停。现场行胸外心脏按压，其操作要点不含

- A. 每分钟至少 100 次
- B. 按压部位在胸骨中下 1/3 交界处
- C. 每次按压胸骨下陷 5cm 以上
- D. 按压与松开的时间比为 1: 1



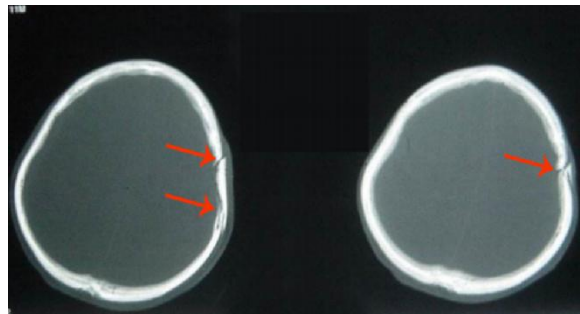
E.与人工呼吸配合的比率为2: 1

【答案】E

## 精神、神经系统

1. 男, 40 岁。车祸后出现短暂昏迷, 2 小时后剧烈头痛, 频繁呕吐。急诊检查: 神志清楚, 双侧瞳孔大小多变, 对光反射迟钝, 肢体活动正常。行头颅 CT 检查如图。最可能的诊断是

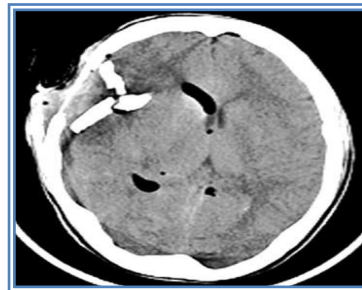- A. 脑挫裂伤
- B. 颅底骨折
- C. 颅骨骨折
- D. 脑干损伤
- E. 脑震荡



【答案】C

2. 男, 40 岁。车祸外伤后 11 小时, 当时无昏迷。入院时, 查体: 神志清楚, 答话切题。左侧肢体肌力 4 级, 霍夫曼征阳性, 头颅 X 线平片及 CT 均提示: 右顶骨凹陷性骨折, 直径 3 cm, 深度 2 cm。正确的治疗是

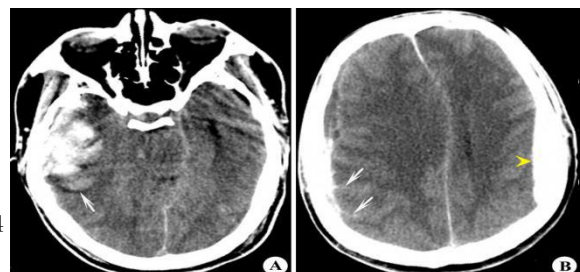
- A. 抗感染治疗
- B. 手术摘除凹陷的骨折碎片, 解除对脑组织的压迫
- C. 观察病情变化, 决定下一步治疗方案
- D. 脱水治疗
- E. 保守治疗, 应用神经营养剂



【答案】B

3. 女, 45 岁。车祸致头部外伤伴昏迷 1 小时入院, 查体: P 55 次/分, R 12 次/分, BP 170/100 mmHg, 右侧顶枕部头皮血肿, GCS 评分 7 分, 左侧瞳孔直径 4 mm, 对光反射消失, 右侧瞳孔直径 2 mm, 右侧肢体偏瘫, 头颅 CT: 右颞叶脑内高密度影, 体积约 40 mL。右额、颞底面广泛斑点状高密度影致同侧脑室受压, 中线向左移位 1.5 cm。最可能的诊断是

- A. 外伤性脑积水
- B. 急性硬脑膜外血肿

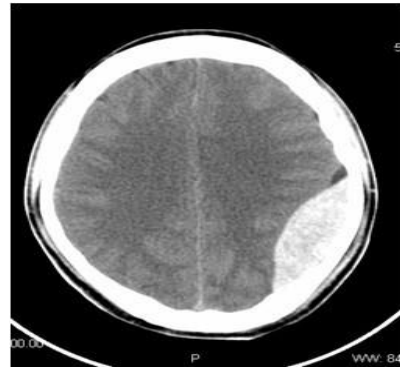

- C. 急性硬脑膜下血肿
- D. 脑挫裂伤伴脑内血肿
- E. 脑震荡

【答案】D

4. 男, 21 岁。右侧颞部受击伤后昏迷 30 分钟, 清醒 5 小时后又转入昏迷, 伴左侧瞳孔散大, 右侧肢体瘫痪。首先考虑的 diagnosis 是

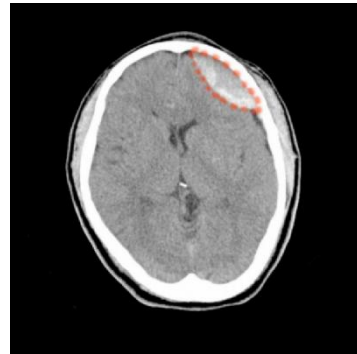
- A. 左侧急性硬膜外血肿
- B. 左侧急性硬脑膜下积液
- C. 脑干损伤
- D. 右侧脑挫伤
- E. 左侧脑内血肿



【答案】A

5. 男, 17 岁, 骑摩托车不慎摔倒, 左额颞部着地, 短暂昏迷后清醒, 伤后 30 分钟入院, 急诊示 CT 如图, 2 小时后头疼加重, 逐渐昏迷, 左侧瞳孔散大, 右肢体瘫痪。首先考虑的 diagnosis 为

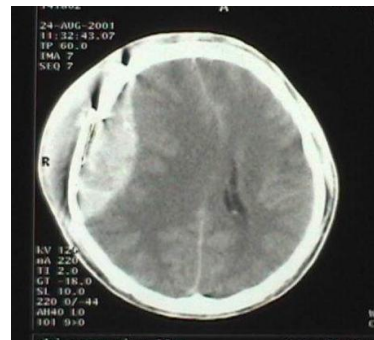- A. 颈损伤, 脊髓受压
- B. 脑挫伤, 脑干损伤
- C. 急性硬膜外血肿, 小脑幕切迹疝
- D. 急性硬膜下血肿, 脑挫伤
- E. 急性硬膜下血肿, 枕骨大孔疝



【答案】C

6. 女, 67 岁, 车祸后即昏迷, 伤后 2 小时被送至医院, 查体: 昏迷状态, 左额颞部有一直径 12cm 头皮血肿, 右侧瞳孔散大, 对光反射消失, 左侧肢体肌张力增高, 病理反射阳性。头颅 CT 示如图。该患者最可能的 diagnosis 是

- A. 右额颞部急性硬脑膜下积液, 脑疝
- B. 右额颞部急性硬脑膜外血肿, 颅骨骨折
- C. 右额颞脑挫伤, 颅骨骨折
- D. 右额颞脑内血肿, 颅骨骨折
- E. 右额颞急性硬脑膜下血肿, 脑疝

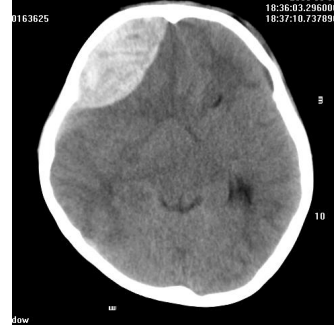



【答案】B

7. 男，21岁。右侧颞部受击伤后昏迷30分钟，清醒5小时后又转入昏迷，伴右侧瞳孔散大，左侧肢体瘫痪。头颅CT示如图。首先考虑的诊断是

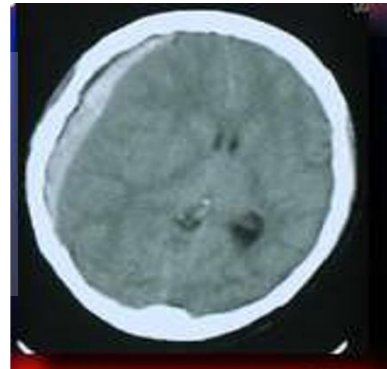
- A. 右侧急性硬脑膜外血肿
- B. 右侧急性硬脑膜下积液
- C. 脑干损伤
- D. 右侧脑挫伤
- E. 左侧脑内血肿



【答案】A

8. 女，67岁。车祸后即昏迷，伤后2小时被送往医院。查体：昏迷状态，左顶枕部有一直径4cm头皮血肿，右侧瞳孔散大，对光反应消失，左侧肢体肌张力增高，病理反射阳性。头颅CT示右额颞部骨板下新月形高密度影。该患者最可能的诊断是

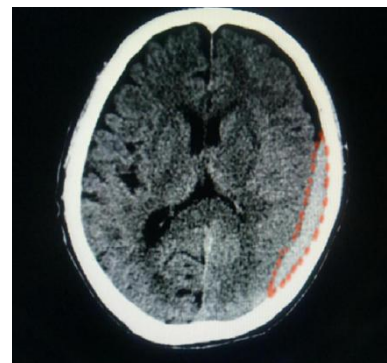
- A. 右额颞急性硬脑膜下积液，脑疝
- B. 右额颞急性硬脑膜外血肿，脑疝
- C. 右额颞颅内血肿，脑疝
- D. 右额颞脑挫伤，脑疝
- E. 右额颞急性硬脑膜下血肿，脑疝



【答案】E

9. 男，45岁。车祸致左顶枕部着地，当即意识丧失，送至附近医院途中右侧肢体间断性抽搐伴喷射状呕吐3次。查体：P 56次/分，BP 160/95 mmHg，浅昏迷、躁动，右侧瞳孔直径约4mm，左侧4mm；对光反射存在；右侧肌力3级，左侧肌力5级；头颅CT如图。最主要的诊断是

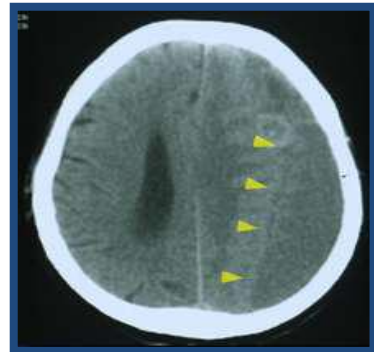
- A. 右颞顶部急性硬脑膜下血肿
- B. 左颞顶部广泛脑挫裂伤
- C. 右颞顶急性硬脑膜下血肿
- D. 左颞顶部急性硬脑膜下血肿
- E. 左颞顶部急性硬脑膜外血肿



【答案】D

10. 男，73岁。头痛、精神异常，左侧肢体无力5天，加重偶伴呕吐1天，3个月前有头部外伤史，查体：BP 160/95 mmHg，神志清楚，双侧视神经乳头水肿，右侧肢体肌力4级。该患者最可能的诊断是

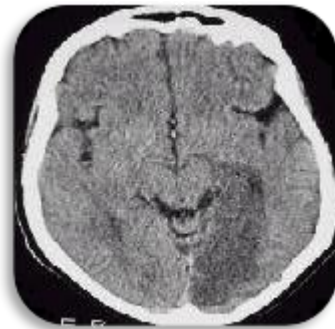- A. 急性硬脑膜下血肿
- B. 急性硬脑膜外血肿
- C. 急性脑内血肿
- D. 亚急性硬脑膜下血肿
- E. 慢性硬脑膜下血肿



【答案】E

11. 女，72岁。打麻将时突然发现视物不清、右下肢无力1小时。有高血压病史20年，未规律服药治疗。否认有糖尿病及血脂异常史。神经系统查体：神志清楚，皮质盲，右下肢肌力3级，两侧痛、温觉对称，右侧 Babinski 征 (+)。头颅 CT 检查如图。最可能的诊断是

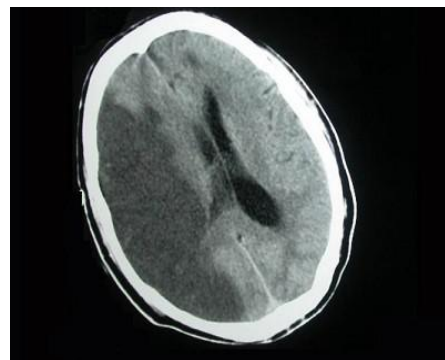
- A. 短暂性脑缺血发作
- B. 蛛网膜下腔出血
- C. 脑肿瘤
- D. 脑出血
- E. 脑栓塞



【答案】E

12. 男，65岁。睡醒后发现左侧肢体无力，伴言语不利1小时。有高血压病史10年，未规律服药治疗。否认有糖尿病及血脂异常史。神经系统查体：神志清楚，运动性失语，左侧肢体肌力0级，两侧痛、温觉对称，左侧 Babinski 征 (+)。头颅 CT 检查如图。最可能的诊断是

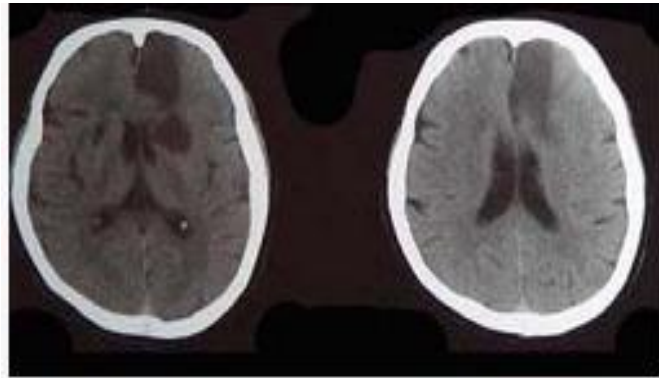
- A. 蛛网膜下腔出血
- B. 缺血性卒中
- C. 脑肿瘤
- D. 脑出血
- E. 脑炎



【答案】B

13. 男，65岁。跑步时突然晕倒2小时。有高血压病史16年，未规律服药治疗，有糖尿病病史12年，及否认冠心病、血脂异常史。神经系统查体：神志清楚，左侧嗅觉减退，右上肢肌力4级，两侧痛、温觉对称。头颅CT检查如图。最可能的诊断是

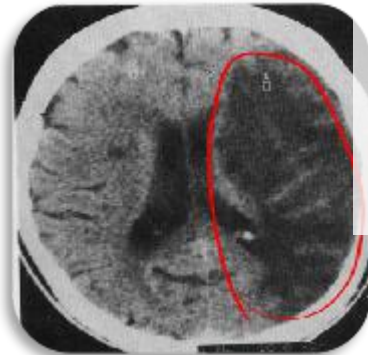- A. 脑出血
- B. TIA
- C. 脑肿瘤
- D. 蛛网膜下腔出血
- E. 脑栓塞



【答案】E

14. 男，78岁。1天前凌晨醒来发现失语，右上肢活动无力进行性加重，但意识清，脑脊液检查无异常。头颅CT检查如图。最有可能的诊断是

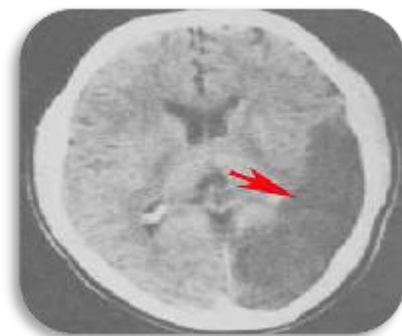- A. 蛛网膜下腔出血
- B. 脑出血
- C. 脑栓塞
- D. 短暂性脑缺血发作
- E. 脑血栓形成



【答案】E

15. 男，71岁。8小时前于日常活动中出现右侧肢体无力，且逐渐加重，查体：BP 160/98 mmHg，意识清楚，右鼻唇沟形成，右侧肢体肌力4级，右侧 Babinski 征阳性，右偏身痛觉减退，第二天复查头颅CT如图。最可能的诊断是

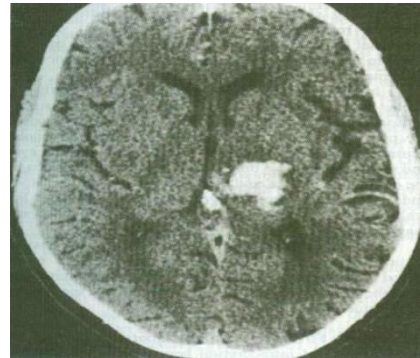- A. 脑血栓形成
- B. 脑出血
- C. 短暂性脑缺血发作
- D. 脑肿瘤
- E. 蛛网膜下腔出血



【答案】A

16. 患者，男，58岁。突然头痛、恶心、伴呕吐，右侧肢体运动障碍3小时。头颅CT检查如图。最可能的诊断是

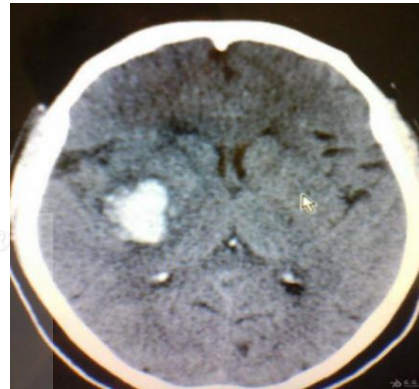- A. 短暂性脑缺血发作
- B. 脑出血
- C. 蛛网膜下腔出血
- D. 脑血栓形成
- E. 脑栓塞



【答案】B

17. 患者，女，62岁。突然头痛、恶心、伴呕吐，左侧肢体运动障碍3小时。头颅CT检查如图。最可能的诊断是

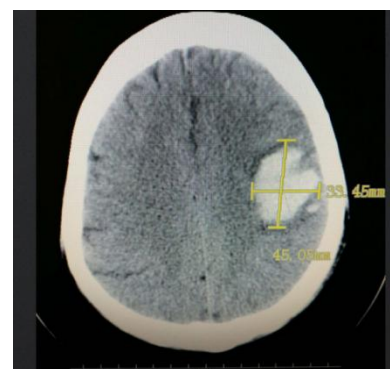- A. 脑出血
- B. 短暂性脑缺血发作
- C. 颅内肿瘤
- D. 脑血栓形成
- E. 脑栓塞



【答案】A

18. 患者，男，52岁。突然头痛、恶心、伴呕吐，右侧肢体运动障碍、感觉异常3小时。头颅CT检查如图。最可能的诊断是

- A. 短暂性脑缺血发作
- B. 脑血栓形成
- C. 脑出血
- D. 蛛网膜下腔出血
- E. 脑栓塞

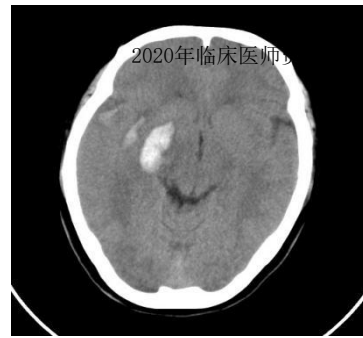

【答案】C

19. 患者，男，41岁。突然头痛、左侧肢体运动障碍8小时。既往高血压病史16年，未规律服药治疗。头颅CT检查如图。最可能的诊断是

- A. 脑栓塞
- B. 蛛网膜下腔出血

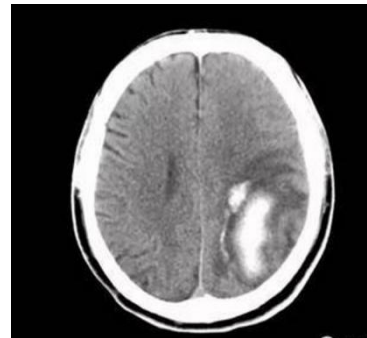
- C. 脑出血
- D. 脑血栓形成
- E. 短暂性脑缺血发作



【答案】C

20. 男，48岁。6小时前于打球活动中出现突然出现头痛、右下肢无力伴呕吐。查体：BP 190/110mmHg，浅昏迷，右下肢肌力4级，右侧 Babinski 征阳性。其余不配合。头颅 CT 如图。最可能的诊断是

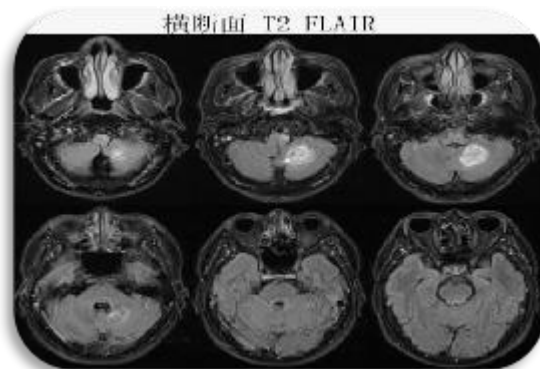
- A. 腔隙性脑梗死
- B. 蛛网膜下腔出血
- C. 短暂性脑缺血发作
- D. 脑血栓形成
- E. 脑出血



【答案】E

21. 男，65岁。突发头痛、头晕和行走困难10小时。既往有高血压和糖尿病史10年。查体：神志清，颈强直（一），对答尚清晰，双眼可见眼震，瞳孔等大，对光反射存在，无明确面舌瘫和肢体瘫痪，听力正常，腱反射对称，无深浅反射异常，未引出病理征，行走步基宽大不稳，直线行走不能。头颅 CT 如图。该患者的最可能的诊断是

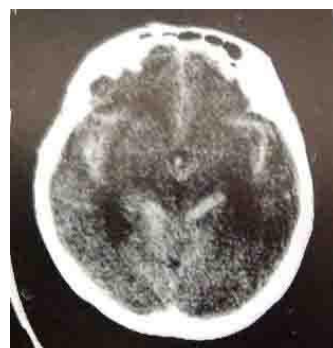
- A. 延髓出血
- B. 丘脑出血
- C. 小脑出血
- D. 原发性脑室出血
- E. 脑桥出血



【答案】C

22. 男，31岁。突发剧烈头痛1小时，以枕部为著，伴喷射状呕吐3次。查体：痛苦面容，全身大汗，脑膜刺激征阳性。最可能的诊断是

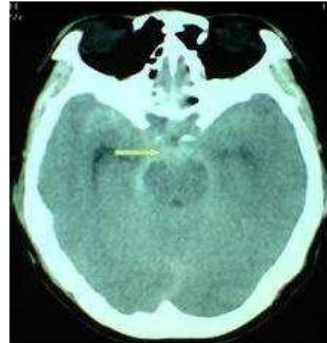
- A. 脑脓肿
- B. 脑栓塞



- C. 脑梗死
- D. 蛛网膜下腔出血
- E. 急性病毒性脑炎

【答案】D

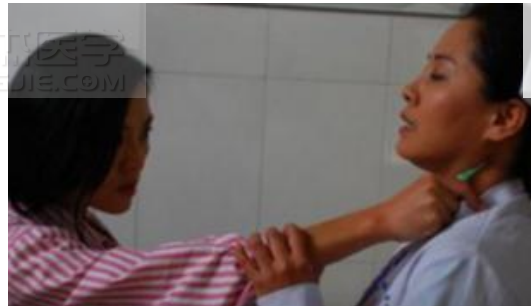23. 28岁。突发剧烈头痛、呕吐5小时。查体：神志清楚，躁动，颈项强直，深反射亢进，克氏征阳性。头颅CT示侧裂池、环池内高密度影。首先考虑的诊断是



- A. 硬脑膜下水肿
- B. 脑积水
- C. 蛛网膜下腔出血
- D. 脑膜炎
- E. 脑炎

【答案】C

24. 患者，女，23岁，出现反复的谩骂、经常无故发笑、发呆，紧张性木僵和紧张性兴奋出现2次入院，早上护士测体温时发生威胁行为，结果如图所示，你考虑为



- A. 甲亢
- B. 痴呆
- C. 癫痫病
- D. 帕金森氏病
- E. 精神障碍病

【答案】E

25. 患者，男，31岁，出现反复自言自语、经常无故发笑、近1周，患者精神恍惚，出现如图所示表现，考该患者可能出现哪一种精神症状



- A. 幻听
- B. 幻嗅
- C. 幻味
- D. 幻触
- E. 幻视

【答案】A

26. 患者，女，22岁，因恋爱失败后，出现幻听、被害妄想症状，体格检查发现患者思维连贯性缺乏，并出现如图所示无故发笑行为，该患者可能是

- A. 癔症
- B. 躁狂症
- C. 精神分裂症
- D. 抑郁症
- E. 严重的器质性痴呆



【答案】C

27. 如图所示，患者，女，16岁，近2个月出现情绪低落、兴趣缺乏，对自身评价低，睡眠困难，伴头痛、全身疼痛、周身不适、胃肠道功能紊乱，觉得自己患了不治之症，给家人带来了许多麻烦，生不如死，3天来多次爬向楼顶有自杀行为，被同学发现，该患者优先考虑疾病是

- A. 疑病症
- B. 抑郁症
- C. 精神分裂症
- D. 强迫症
- E. 焦虑症



【答案】B

28. 患者，男，27岁，患肾结石需择期手术，患者入院2天来，担心手术会有生命危险，出现如图所示搔抓、不能静坐，叹气等症状，并伴有胸闷、气急、头晕表现，该患者可能诊断是

- A. 疑病症
- B. 焦虑症
- C. 抑郁症
- D. 精神分裂症
- E. 强迫症



【答案】B

29. 患者，男，82岁，由其老伴照顾，近1年忘性大、好忘事、丢三落四，严重时刚说的话或做过的事情转眼就忘记，随着病情进展，出现远记忆障碍，前几日，出现视失认症状，患者，今日独自外出后找不到家，被警察收留，如图所示，在警察帮助下联系到家人。该患者优先考虑疾病是

- A. 抑郁症
- B. 睡眠障碍
- C. 癔症
- D. 阿尔茨海默病
- E. 焦虑症

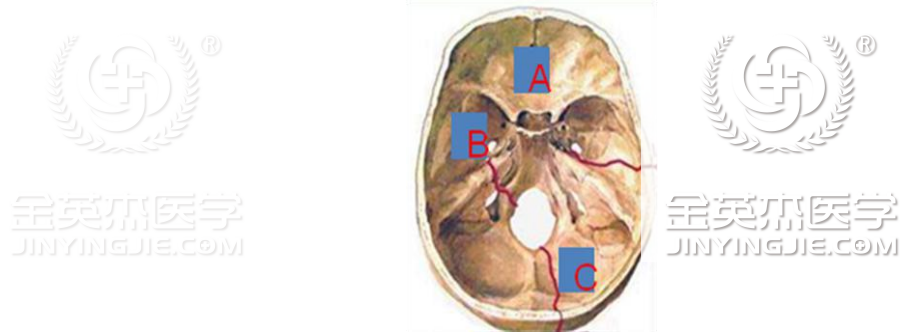
【答案】D



30. 某患者颅脑损伤后发生脑脊液鼻漏，嗅觉障碍，其可能损伤的部位是右图中的

- A. A
- B. B
- C. C
- D. B 和 C
- E. 都不是

【答案】A

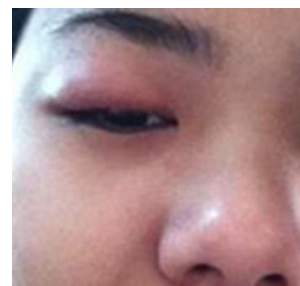

## 泌尿系统

1. 患者，男，12岁，上呼吸道感染1周，近3天出现如图所示症状，该患者首先考虑疾病是

- A. 急性肾小球肾炎
- B. 咽炎
- C. 病毒性感冒
- D. 急性扁桃体炎
- E. 肾病综合征


【答案】A





2. 患者，男，32岁，有上呼吸道感染病史，体格检查如图所示，以肉眼血尿收入院，该患者辅助检查不出现异常的是

- A. 蛋白尿
- B. 镜下血尿
- C. “O”抗体阳性
- D. 高脂血症
- E. 红细胞管型



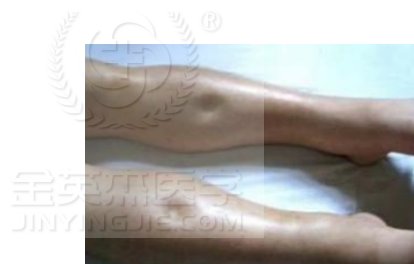【答案】D

(3~5题共用题干)

患儿，男，7岁，水肿，尿少，尿肉眼观如图1，BP 135/100 mmHg，眼睑及下肢水肿，尿常规如图2所示。

3. 考虑此患儿是

- A. 急性肾小球肾炎
- B. 慢性肾小球肾炎
- C. 肾炎性肾病
- D. 单纯性肾病
- E. 肾盂肾炎



【答案】A

图1

图2

4. 经治疗病情好转，能恢复上学但需免上体育课的指标是

- A. Addis 计数正常
- B. 血压正常
- C. 尿常规正常
- D. 无水肿
- E. 血沉正常

【答案】E

5. 经治疗病情好转，能恢复正常生活的指标是

- A. Addis 计数正常

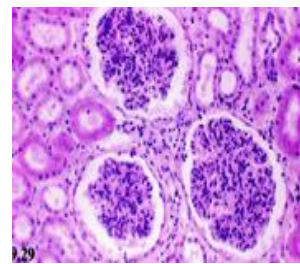
- B. 血压正常
- C. 尿常规正常
- D. 无水肿
- E. 血沉正常

【答案】A

(6~8 题共用题干及图形)

6. 患者，男，14岁，双下肢水肿，实验室检查：尿蛋白 3.8 g/d，血浆白蛋白 19 g/L，肾活组织检查如图所示，该患者可能诊断是

- A. 急性肾小球肾炎
- B. 慢性肾小球肾炎
- C. 肾病综合征
- D. 肾衰竭
- E. 肾炎肾病综合征



【答案】C

7. 该患者水肿的主要原因是

- A. 醛固酮增多
- B. 球-管失衡
- C. 饮水过多
- D. 肾小球滤过率下降
- E. 血浆胶体渗透压下降

【答案】E

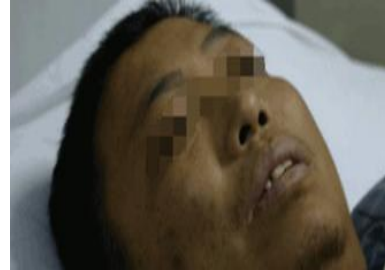8. 该病人最根本的病理生理改变是

- A. 水肿
- B. 高血压
- C. 低白蛋白血症
- D. 大量蛋白尿
- E. 高胆固醇血症

【答案】D

9. 患者，男，54岁，患者表现为疲乏、注意力不集中，恶心、腹胀、口腔黏膜溃疡，皮肤有尿素霜和瘙痒，眼睑及双下肢严重水肿，体格检查如图所示，血压180/110 mmHg，尿液检查：尿比重1.010，该病人的诊断是

- A. 急性肾小球肾炎
- B. 肾病综合征
- C. 慢性肾小球肾炎
- D. 急性肾衰
- E. 慢性肾衰

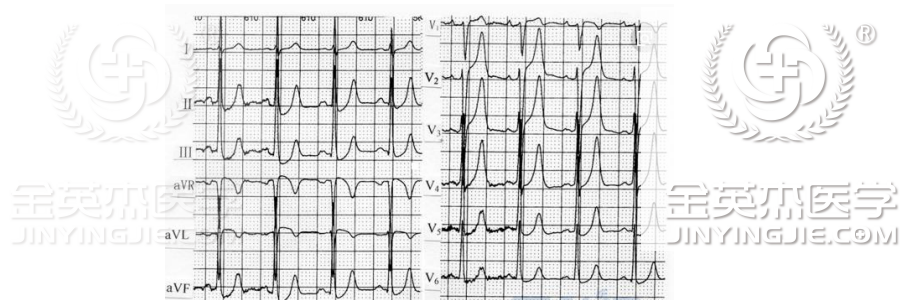


【答案】E

10. 患者男，59岁，因药物中毒引起肾功能衰竭住院，尿量为300 mL/24小时，尿镜检：有碎片和颗粒管形，呼吸困难，肺部听诊双肺湿罗音，心电图显示如图所示，该患

者可能存在电解质紊乱是

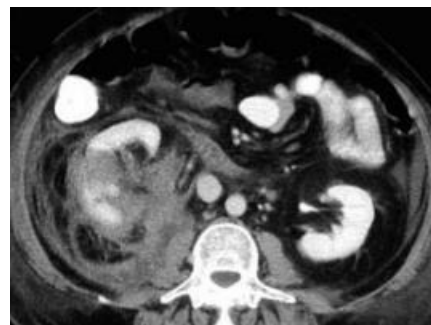- A. 低钾血症
- B. 高氯血症
- C. 高钾血症
- D. 高钙血症
- E. 低磷血症



【答案】C

11. 患者，女，车祸时上腹部、腰背部受到外力撞击3小时，近半个小时出现，腰部肿胀、疼痛，血压持续下降收入院。CT如图所示，该患者优先考虑的诊断是

- A. 肾结石
- B. 急性肾小球肾炎
- C. 膀胱结石
- D. 尿道结石
- E. 肾损伤

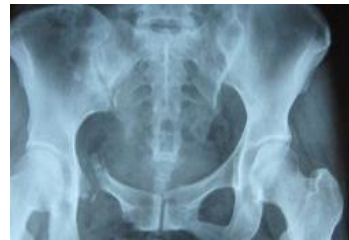

【答案】E

(12~13 题共用题干)

12. 患者，男，40岁，外伤后4小时，近20分钟下腹痛加重，压痛、反跳痛、肌紧张明显，血压逐渐下降，面色苍白呼吸急促，急诊入院，腹部X线如图所示，患者诊断为

- A. 腹膜炎
- B. 膀胱结石
- C. 肠穿孔
- D. 膀胱损伤
- E. 股骨颈骨折



【答案】D

13. 为了明确诊断，该患者最常采用辅助检查是

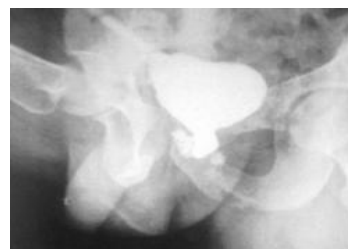- A. 膀胱造影
- B. 尿常规，可见镜下血尿或肉眼血尿
- C. 膀胱注水试验
- D. X线腹部平片检查
- E. 动脉造影



【答案】A

14. 患者，男，16岁，骑车上学途中发生车祸30分钟，出现会阴部疼痛肿胀，尿道有少量出血、排尿困难明显，逆行尿道造影如图所示，首先可考虑诊断

- A. 膀胱损伤
- B. 尿道损伤
- C. 膀胱炎
- D. 会阴部损伤
- E. 膀胱结石

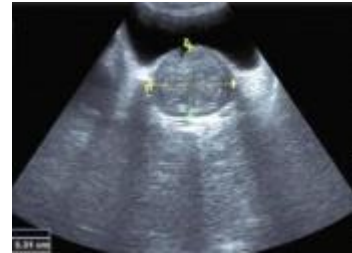

【答案】B

(15~16 题共用题干)

15. 患者，男，71岁，出现进行性排尿费力，夜尿次数明显增多，超声检查如图所示，该患者下列辅助检查中，首选的是

- A. 直肠指诊
- B. 血清前列腺特异抗原(PSA)测定
- C. 超声及膀胱镜检查
- D. 尿流动力学检查
- E. 尿常规检查



【答案】A

16. 假设病人为前列腺癌患者，确诊应选用检查是

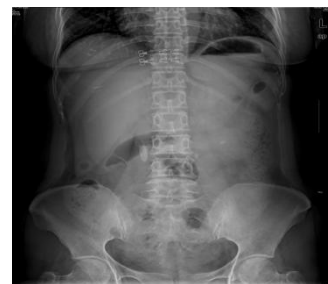- A. 直肠指诊
- B. 血清前列腺特异抗原(PSA)测定
- C. 超声及膀胱镜检查
- D. 尿流动力学检查
- E. 尿常规检查

【答案】B

(17~19 题共用题干)

17. 患者，男，38岁，深夜突发下腹部阵发性绞痛并向会阴部放射，X线检查如图所示，无肌紧张，排便正常，大便性状正常，该患者可能诊断是

- A. 输尿管结石
- B. 肾盂结石
- C. 肠扭转
- D. 肠穿孔
- E. 肠梗阻



【答案】A

18. 该患者最典型临床表现是

- A. 镜下血尿
- B. 疼痛+活动后血尿
- C. 尿频、尿急

- D. 尿线变细
- E. 无痛性血尿

【答案】B

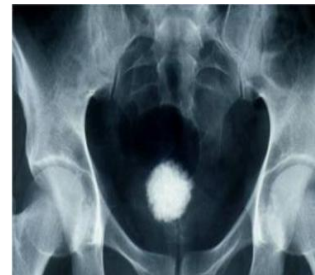19. 患者经保守治疗后，症状没有缓解，医嘱执行体外冲击波碎石术，该治疗方法常用于碎石的结石参考直径下列叙述正确的是

- A. <0.5 cm 的结石
- B. >4.5 cm 的结石
- C. <1.5 cm 的结石
- D. >3.5 cm 的结石
- E. <2.5 cm 的结石

【答案】E

20. 患者，男，48岁，近半年常出现排尿时突然中断，并伴有排尿费力和膀胱刺激症状，X线检查如图所示，有尿潴留，腰部无叩击痛，无肌紧张，该患者应首先考虑疾病是

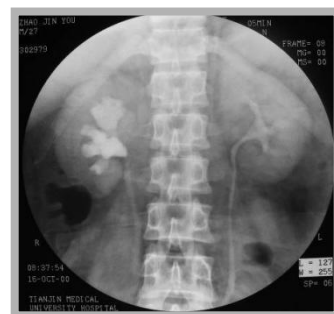- A. 肾结石
- B. 膀胱炎
- C. 膀胱结石
- D. 尿道结石
- E. 胆道结石



【答案】C

21. 男性，30岁，突发右腰部绞痛伴镜下血尿，左腰部轻度压痛和叩击痛，无肌紧张，X线检查如图所示，应考虑

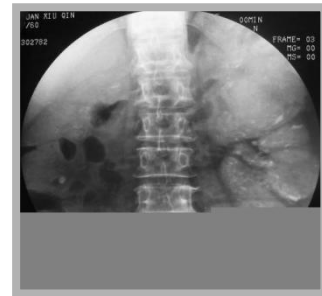- A. 肾肿瘤
- B. 肾结核
- C. 急性肾盂肾炎
- D. 肾结石
- E. 肾积水



【答案】D

22. 男，32岁，慢性膀胱刺激症状伴终末血尿，X线检查如图所示，应首先考虑

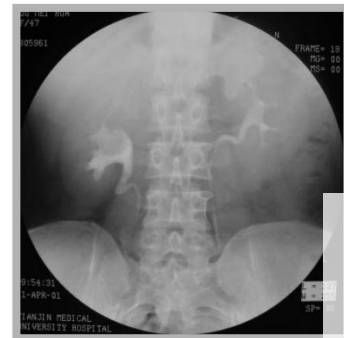- A. 膀胱结石
- B. 急性膀胱炎
- C. 膀胱肿瘤
- D. 急性肾盂肾炎
- E. 肾结核



【答案】E

23. 男，60岁。右侧腰部胀痛伴间歇性无痛性肉眼血尿3月余。IVU检查如图所示。首先考虑的疾病是

- A. 肾盂癌
- B. 肾盂肾炎
- C. 肾黄色肉芽肿
- D. 肾盏结石
- E. 肾结核



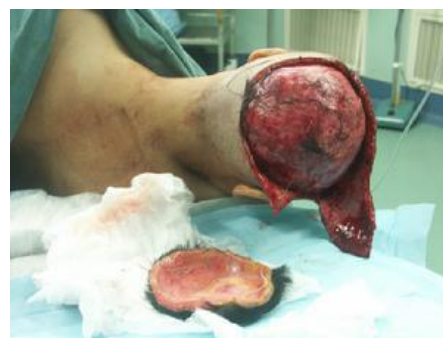【答案】A



## 其他系统

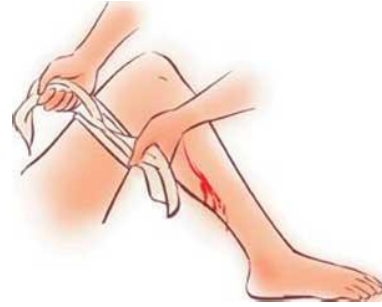1. 右图所示损伤的类型为

- A. 挫伤
- B. 切割伤
- C. 刺伤
- D. 爆震伤
- E. 撕脱伤



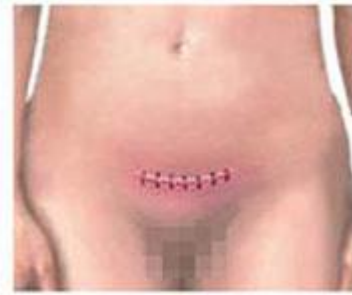【答案】E

2. 采用右图所示方法止血时，应
- A. 每隔 30 分钟放松 1~2 分钟
  - B. 每隔 45 分钟放松 2~3 分钟
  - C. 每隔 60 分钟放松 2~3 分钟
  - D. 每隔 90 分钟放松 2~3 分钟
  - E. 每隔 60 分钟放松 4~5 分钟



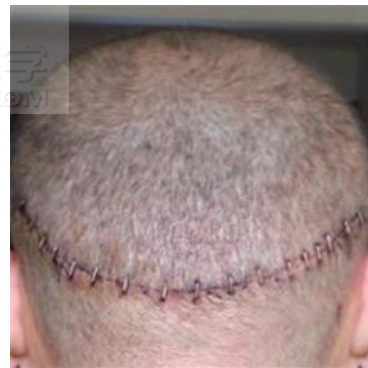【答案】C

3. 右图所示切口拆线时间一般应为
- A. 4~5 天
  - B. 6~7 天
  - C. 7~9 天
  - D. 10~12 天
  - E. 14 天



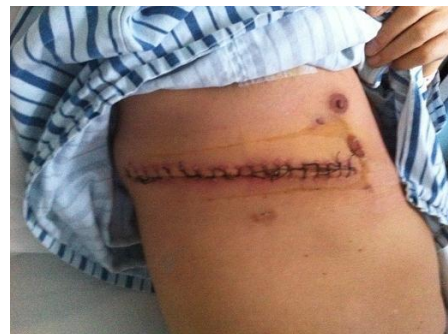【答案】B

4. 右图所示切口拆线时间一般应为
- A. 4~5 天
  - B. 6~7 天
  - C. 7~9 天
  - D. 10~12 天
  - E. 14 天



【答案】B

5. 右图所示切口拆线时间一般应为
- A. 4~5 天
  - B. 6~7 天
  - C. 7~9 天
  - D. 10~12 天
  - E. 14 天

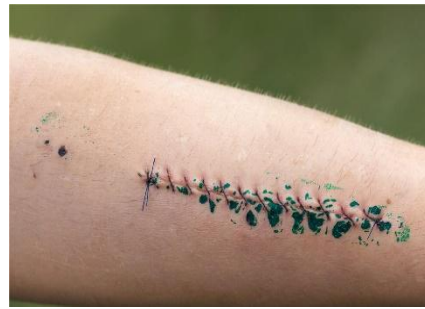

【答案】C



6. 右图所示切口拆线时间一般应为

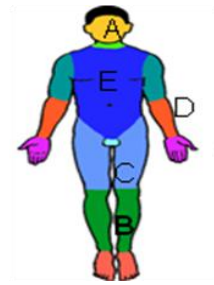
- A. 4~5 天
- B. 6~7 天
- C. 7~9 天
- D. 10~12 天
- E. 14 天



【答案】D

7. 右图所示双侧 C 部位的体表面积为

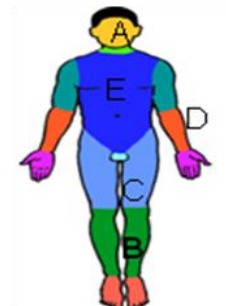
- A. 3%
- B. 6%
- C. 21%
- D. 13%
- E. 13%



【答案】C

8. 右图所示 A+B 部位的体表面积为

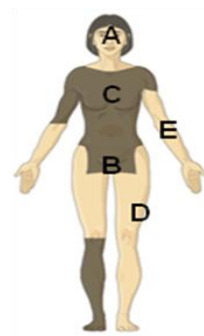
- A. 3%
- B. 16%
- C. 21%
- D. 13%
- E. 13%



【答案】B

9. 右图所示，烧伤后适用于暴露疗法的部位是

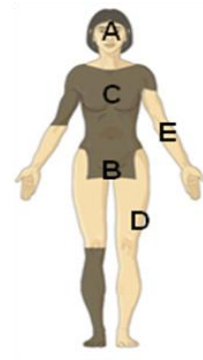
- A. A+B+C
- B. B+C+D
- C. A+B
- D. B+C
- E. 全部



【答案】C

10. 右图所示 C、D 两处烧伤，烧伤深度均为 II 度以上，该患者的烧伤严重程度为

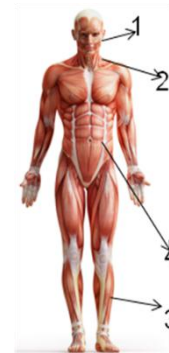- A. 轻度烧伤
- B. 中度烧伤
- C. 重度烧伤
- D. 特重度烧伤
- E. 以上都不对



【答案】C

11. 破伤风患者发作时，其肌肉的痉挛顺序为右图所示标号顺序为

- A. 1、2、3、4
- B. 1、2、4、3
- C. 1、3、2、4
- D. 2、1、3、4
- E. 1、4、3、2



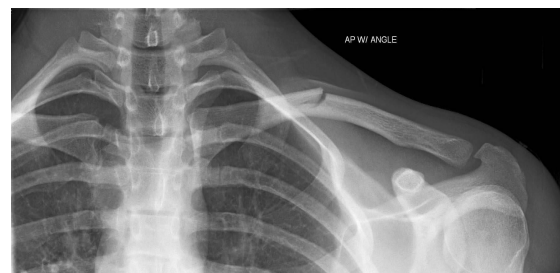【答案】B



## 运动系统及风湿免疫系统

1. 男性，40 岁，不慎跌倒摔伤右肩。以左手托右肘部来诊。头向右倾，查体见右肩下沉，右上肢功能障碍。胸骨柄至右肩峰连线中点隆起，并有压痛，其可能的诊断是

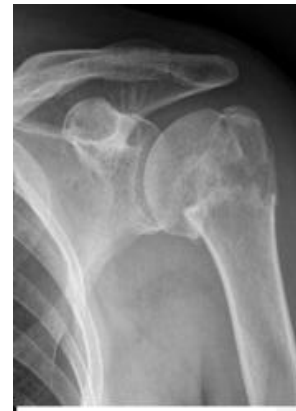- A. 肩关节脱位
- B. 锁骨骨折
- C. 肱骨外科颈骨折
- D. 肩胛骨骨折
- E. 肱骨解剖颈骨折



【答案】B

2. 肱骨外科颈骨折的部位是

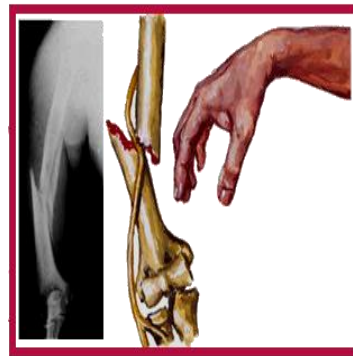- A. 肱骨大、小结节移行处
- B. 肱骨大、小结节交界处
- C. 肱骨头周围的环形沟
- D. 肱骨头与肱骨干的交界处
- E. 肱骨上端干骺端处



【答案】A

3. 男性，28岁，外伤致肱骨中下1/3骨折，伴有桡神经损伤，临床上除骨折体征外，还可出现的体征是

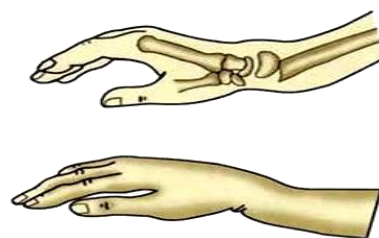
- A. 手指不能靠拢
- B. 伸指，伸腕功能丧失
- C. 屈指，屈腕功能丧失
- D. 屈指伸指功能丧失
- E. 伸腕功能存在，伸指功能丧失



【答案】B

4. Colles 骨折远端的典型移位，是

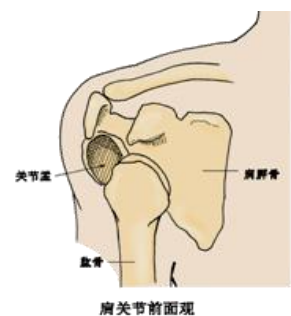- A. 远侧端向尺侧移位
- B. 远侧端向旋转移位
- C. 远侧端向背侧移位
- D. 远侧端向前移位
- E. 远侧端向屈曲移位



【答案】C

5. 5岁幼儿，摔倒后肩锁部疼痛，检查患肩下沉，患肢活动障碍，头向患侧偏斜，杜加(Dugas)征阳性，最可能的诊断

- A. 肩关节脱位
- B. 臂丛神经损伤
- C. 锁骨骨折
- D. 肱骨外科颈骨折

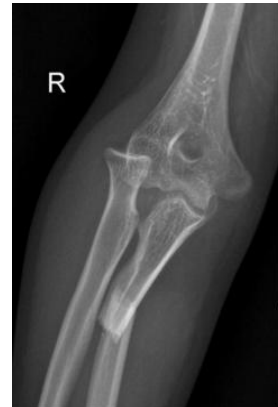

E. 桡骨小头半脱位

【答案】A

6. Monteggia 骨折特点是

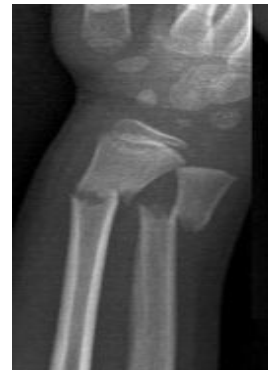- A. 尺骨下 1/3 骨干骨折合并桡骨头小脱位
- B. 桡骨下 1/3 骨干骨折合并尺骨头小脱位
- C. 尺骨上 1/3 骨干骨折合并桡骨头小脱位
- D. 桡骨上 1/3 骨干骨折合并尺骨头小脱位
- E. 桡骨上 1/3 骨干骨折合并桡骨头小脱位



【答案】C

7. 女性，26 岁，3 小时前摔伤左前臂，检查发现前臂肿胀，瘀斑，剧痛，并有缩短成角畸形，诊断首先考虑

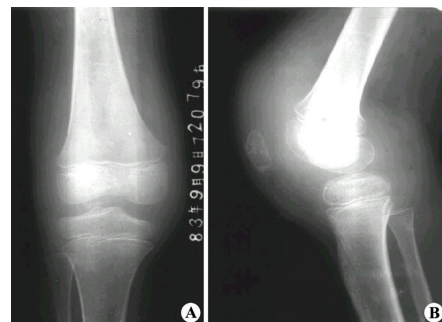- A. 前臂软组织挫伤
- B. 尺神经损伤
- C. 尺桡骨双骨折
- D. 桡骨骨折
- E. 尺骨骨折



【答案】C

8. 9 岁男孩，左膝肿痛，急骤加剧，活动剧痛，伴有高热。检查左膝关节明显红、肿、热及压痛。X 线片示关节间隙增宽，其诊断首先考虑

- A. 膝关节结核
- B. 风湿性关节炎
- C. 类风湿性关节炎
- D. 化脓性关节炎
- E. 痛风性关节炎



【答案】D

9、股骨下 1/3 骨折后，远折端，向后倾斜移位，主要是由于

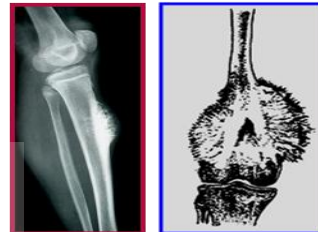- A、股二头肌的牵拉
- B、腓肠肌的牵拉
- C、半腱肌的牵拉
- D、半膜肌的牵拉
- E、缝匠肌的牵拉



【答案】B

10. X 线片：Codman 三角或呈日光射线形态的是

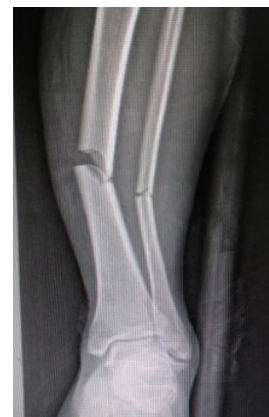- A. 尤文肉瘤
- B. 骨巨细胞瘤
- C. 骨软骨瘤
- D. 骨囊肿
- E. 骨肉瘤



【答案】E

11. 胫骨中下 1/3 交界处易骨折，其主要原因是

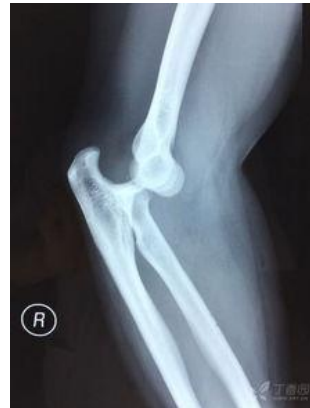- A. 胫骨形状有棱角
- B. 易受直接或间接暴力
- C. 位于皮下软组织少
- D. 负重量较大
- E. 骨的形态转变移行处



【答案】E

12. 肘关节脱位特有体征

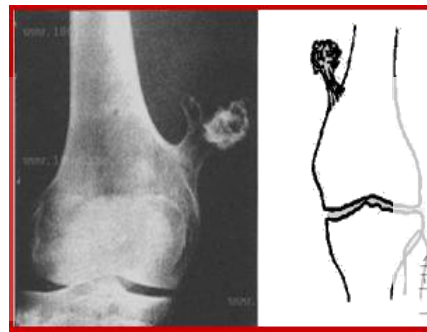- A. 肿痛
- B. 健手托患肘
- C. 肘后三角关系正常
- D. 肘后三角关系异常
- E. 肘关节半伸拉直



【答案】D

13. 女，19岁，左膝内下硬性肿块2月，无痛。X线片示：左胫骨干骺端内侧有正常骨组织的疣状肿物，界限清楚，无骨膜反应，诊断首先考虑

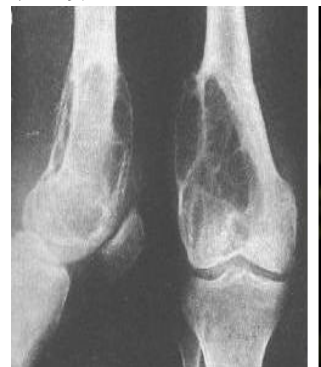- A. 骨肉瘤
- B. 内生软骨瘤
- C. 骨瘤
- D. 骨软骨瘤
- E. 骨巨细胞瘤



【答案】D

14. 男，26岁，右膝内侧逐渐隆起伴隐痛半年。X线片示：右胫骨干骺端有一破坏区，边缘呈膨胀性改变，中央有肥皂泡样阴影。诊断首先考虑

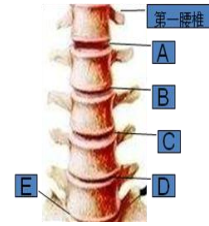
- A. 骨软骨瘤
- B. 骨巨细胞瘤
- C. 骨肉瘤
- D. 骨转移性癌
- E. 骨囊肿



【答案】B

15. 腰椎间盘突出症以腰 4~5 间盘和腰 5-骶 1 间盘为好发部位。

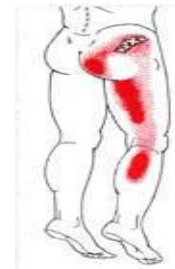
- A. B+E
- B. B+C
- C. C+D
- D. D+E
- E. 全部



【答案】D

16. 图 所示疼痛放射区域常见于下列哪项疾病

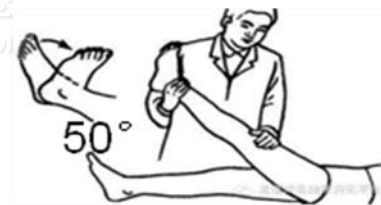- A. 骨盆骨折
- B. 腰椎间盘突出症所致坐骨神经痛
- C. 血栓闭塞性脉管炎
- D. 下肢静脉曲张
- E. 以上都对



【答案】B

17. 图所示试验阳性可见于下列哪种疾病

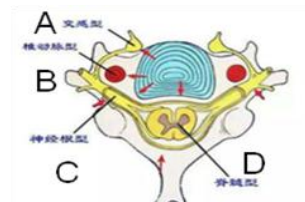
- A. 颈椎病
- B. 腰椎间盘突出
- C. 血栓闭塞性脉管炎
- D. 胸椎骨折
- E. 以上都对



【答案】B

18. 颈椎病最常见的类型是图所示的

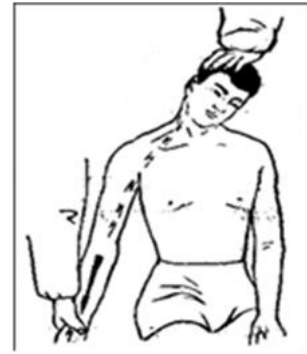- A. A
- B. B
- C. C
- D. D
- E. 都不是



【答案】C

19. 图所示试验阳性见于哪种类型的颈椎病

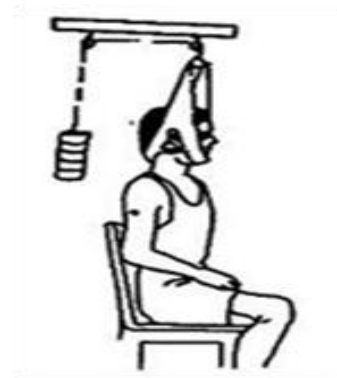- A. 脊髓型
- B. 神经根型
- C. 交感神经型
- D. 椎动脉型
- E. 以上都不对



【答案】B

20. 图 所示治疗方法不适用于哪种类型的颈椎病

- A. 脊髓型
- B. 神经根型
- C. 交感神经型
- D. 椎动脉型
- E. 都不适用



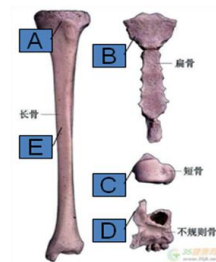
【答案】A

(21~23 共用题干及图形)

患儿男，12岁。以寒战、高热、右膝关节附近疼痛来诊，诊断为急性化脓性骨髓炎。

21. 化脓性骨髓炎好发于右图所示的

- A. A
- B. B
- C. C
- D. D
- E. E



【答案】A

22. 其主要的感染途径为

- A. 直接蔓延
- B. 经淋巴播散
- C. 血液播散
- D. 接触感染
- E. 以上都不是



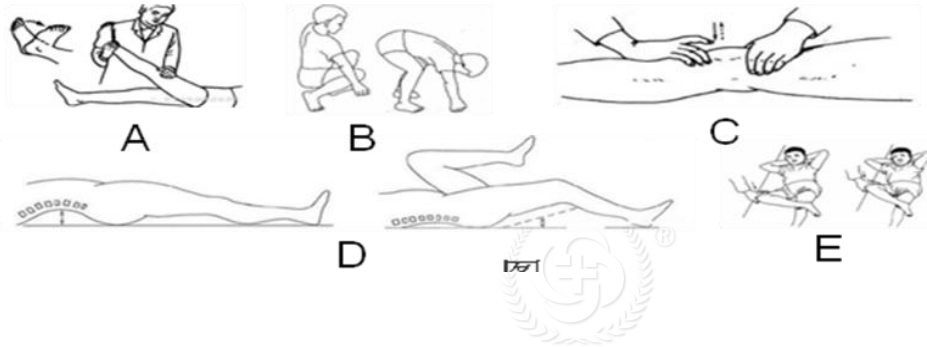
【答案】C

23. 患儿入院后经积极抗感染治疗，3日后体温恢复正常，还应继续应用抗生素

- A. 3天
- B. 3周
- C. 2周
- D. 一月
- E. 半年

【答案】B

24. 膝化脓性关节炎病人体检时最有可能出现的阳性体征是



【答案】C

25. 胸腰椎骨折椎体压缩超过 1/3 的青年和中年患者可采用下图中哪种方法复位

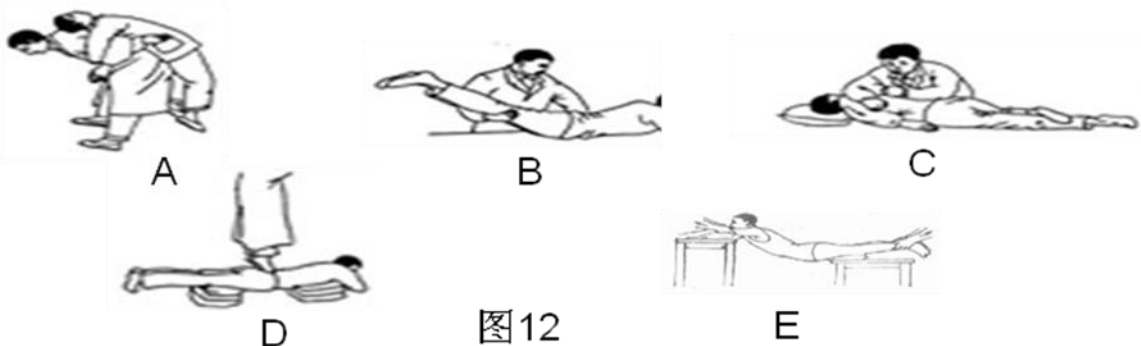
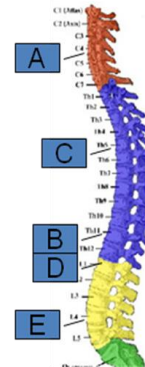


图12

【答案】E

26. 右图所示那处部位损伤患者可能出现会阴部皮肤鞍状感觉消失，括约肌功能和性功能障碍，而双下肢的感觉和运动功能正常。

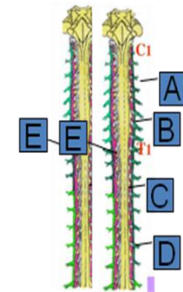
- A. A
- B. B
- C. C
- D. D
- E. E



【答案】D

27. 右图所示何处脊髓损伤可能出现四肢痉挛性瘫痪。

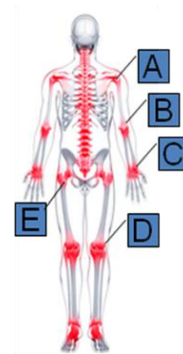
- A. A
- B. B
- C. C
- D. D
- E. E



【答案】A

28. 右图所示各关节，最容易发生脱位的关节是

- A. A
- B. B
- C. C
- D. D
- E. E



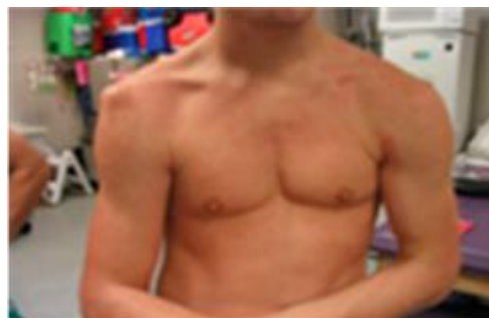【答案】A

(29~33 共用题干及图形)

患者男，30岁。患者跌倒后右肩关节疼痛，活动受限，并出现右图所示畸形。

29. 图中 a 所示畸形为

- A. 佝偻胸
- B. 方肩畸形
- C. 肘外翻
- D. 肘内翻
- E. 以上都不是

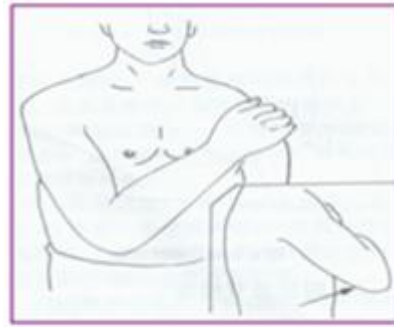

a

【答案】B

30. 图 b 所示检查阳性为

- A. 杜加试验
- B. 前屈旋颈试验
- C. “4”字试验
- D. 指压试验
- E. 直腿抬高试验



b

【答案】A

31. 根据上述畸形及试验检查，可初步判断该患者为

- A. 肘关节脱位
- B. 肩关节脱位
- C. 肱骨干骨折
- D. 锁骨骨折
- E. 颈椎脱位

【答案】B

32. 本病最常见的类型是

- A. 前脱位
- B. 后脱位
- C. 下脱位
- D. 上脱位
- E. 中心脱位

【答案】A

33. 确诊后，医生为其复位并采取右图所示方法固定，固定时间为

- A. 一周
- B. 两周
- C. 三周
- D. 一月
- E. 三月



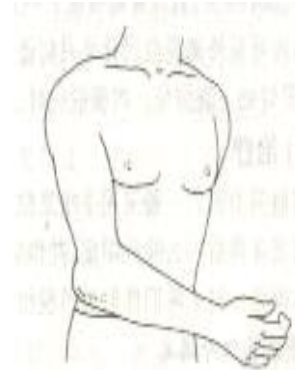【答案】C

(34~37 共用题干图形)

患者男，20岁。外伤后出现右图所示畸形改变，检查可见肘后三点关系失去正常。

34. 初步判断该患者可能是

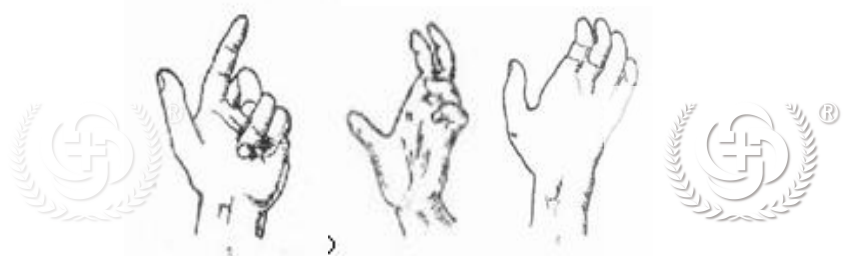
- A. 肘关节脱位
- B. 肩关节脱位
- C. 肱骨干骨折
- D. 锁骨骨折
- E. 颈椎脱位



【答案】A

35. 若患者出现下图所示畸形，则提示可能损伤到

- A. 桡神经损伤
- B. 尺神经损伤
- C. 臂丛神经损伤
- D. 正中神经损伤
- E. 颈段脊髓损伤



【答案】D

36. 确诊后医生为其进行复位并用夹板固定，夹板的选择应

- A. 超过腕关节
- B. 超过腕关节和肘关节
- C. 不超关节
- D. 超过肘关节
- E. 随意选择即可

【答案】B

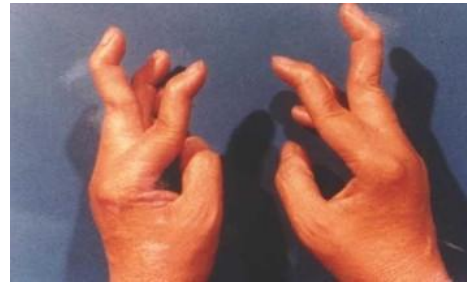37. 该处关节脱位以哪种类型脱位最常见

- A. 前脱位
- B. 后脱位
- C. 下脱位
- D. 上脱位
- E. 中心脱位

【答案】D

38. 类风湿关节炎患者出现右图所示畸形是在

- A. 早期
- B. 中期
- C. 晚期
- D. 前驱期
- E. 以上都对



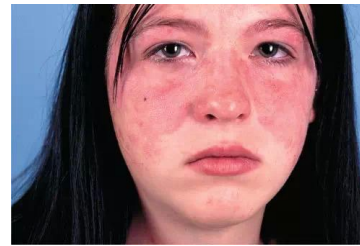【答案】C

(39~41 共用题干)

患者女，38岁，以关节肌肉疼痛来诊，近日来感觉疲倦、乏力、体重减轻，照镜子时发现右图改变。

39. 初步判断该患者患了

- A. 风湿热
- B. 类风湿关节炎
- C. 系统性红斑狼疮
- D. 上呼吸道感染
- E. 丹毒



【答案】C

40. 该病筛查的最佳检查是

- A. 抗核抗体 (ANA)
- B. 抗 Sm 抗体
- C. 抗双链 DNA 抗体
- D. 补体 C3、C4
- E. C 反应蛋白

【答案】A

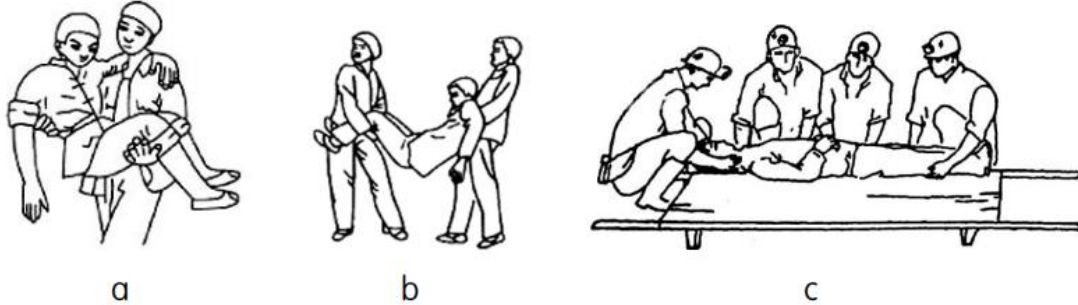
41. 治疗该病首选的药物是

- A. 抗疟药
- B. 非甾体抗炎药
- C. 免疫球蛋白
- D. 免疫抑制剂

E. 糖皮质激素

【答案】E

42. 颈椎骨折时下列搬运方法正确的是



A. b

B. a

C. c

D. a 和 c

E. b 和 c

【答案】C

43. 右图所示属于稳定性骨折的是

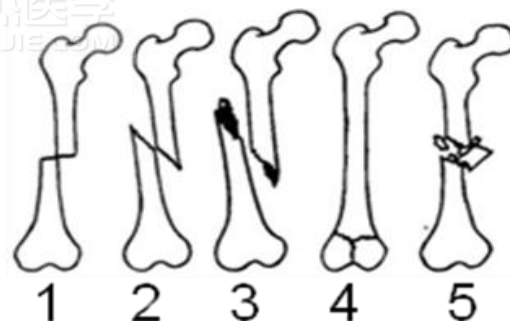
A. 1

B. 2

C. 3

D. 4

E. 5



【答案】D

44. 下列骨折的哪种并发症可致右图所示畸形

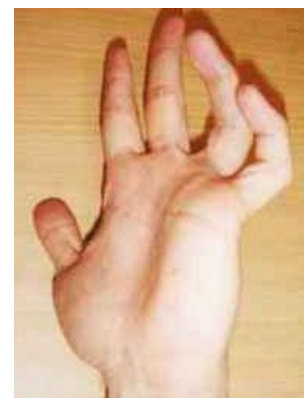A. 脂肪栓塞

B. 骨筋膜室综合征

C. 缺血性骨坏死

D. 关节僵硬

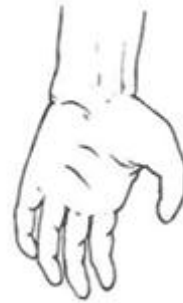E. 缺血性肌挛缩



【答案】E

45. 某患者肱骨髁上骨折后出现右图所示畸形，提示

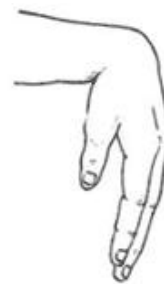- A. 正中神经损伤
- B. 桡神经损伤
- C. 尺神经损伤
- D. 骨筋膜室综合征
- E. 以上都不对



【答案】A

46. 某患者肱骨髁上骨折后出现右图所示畸形，提示

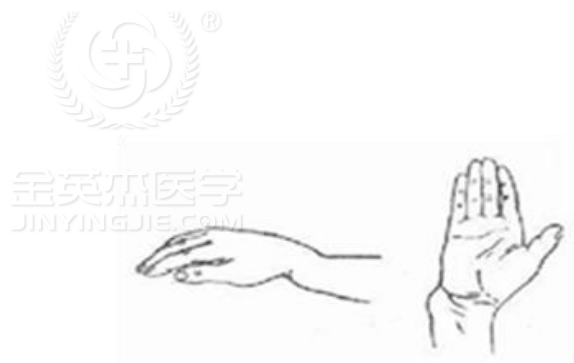
- A. 正中神经损伤
- B. 桡神经损伤
- C. 尺神经损伤
- D. 骨筋膜室综合征
- E. 以上都不对



【答案】B

47. 右图所示畸形常见于

- A. 肱骨干骨折
- B. 肱骨髁上骨折
- C. 胫腓骨骨折
- D. 桡骨远端骨折伸直型
- E. 桡骨远端骨折屈曲型

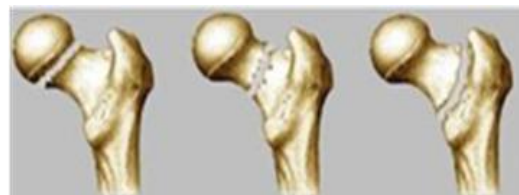

侧面观 正面观

【答案】D

48. 右图所示三种类型骨折，不易发生股骨头缺血坏死的是

- A. 1
- B. 2
- C. 3
- D. 都不易坏死
- E. 都易坏死



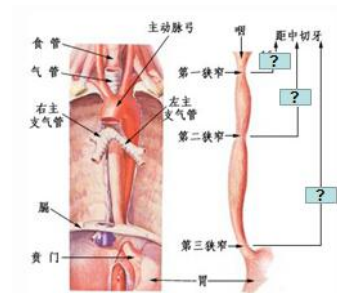
1 2 3

【答案】C

## 消化系统

1. 食管的 3 处生理性狭窄依次距中切牙

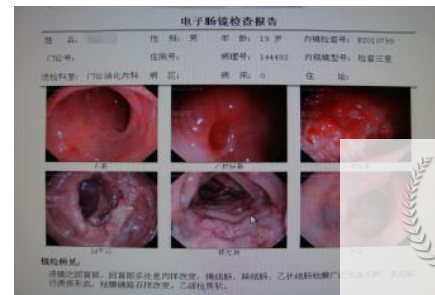
- A. 15 cm, 20 cm, 25 cm
- B. 15 cm, 25 cm, 35 cm
- C. 15 cm, 25 cm, 40 cm
- D. 25 cm, 30 cm, 35 cm
- E. 25 cm, 35 cm, 45 cm



【答案】C

2. 患者，男，19 岁。间断发作性下腹痛伴腹泻 2 年，每天排便 3-4 次，为脓血便，常有里急后重，排便后疼痛缓解。电子肠镜检查报告如下图所示。该患者最有可能的诊断是

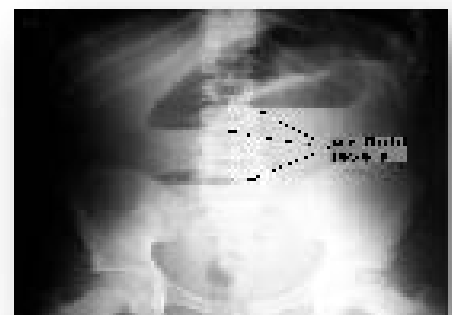
- A. 慢性腹泻
- B. 肠结核
- C. 阿米巴肝脓肿
- D. 肠息肉
- E. 溃疡性结肠炎



【答案】E

3. 患者，女，32 岁。腹痛、腹胀、呕吐物有粪味，结合下图所示 X 线平片，该患者可能发生了

- A. 胆囊穿孔
- B. 肠梗阻
- C. 阑尾炎
- D. 胆道阻塞
- E. 胃肠穿孔

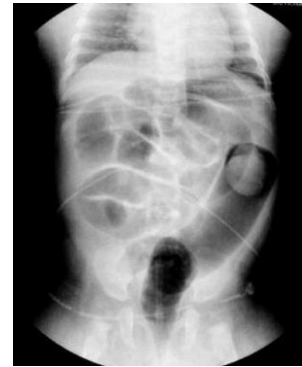

【答案】B



4. 患者，女，9个月。因阵发性哭闹、呕吐6小时伴排果酱样便2次入院。X线检查如下图所示，该患儿可能发生了

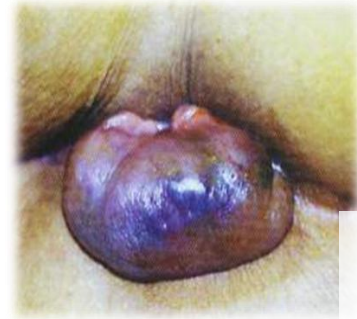- A. 蛔虫性肠梗阻
- B. 肠扭转
- C. 急性胃肠炎
- D. 肠套叠
- E. 急性阑尾炎



【答案】D

5. 患者，男，28岁。用力排便后出现肛门剧痛，无便血。检查肛门局部如下图所示，触痛明显，应考虑该患者为

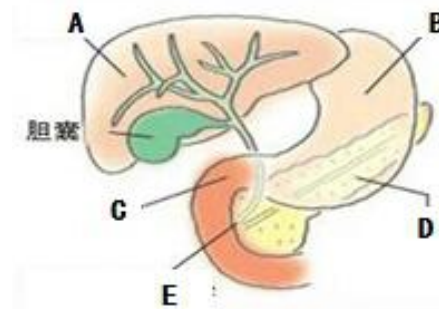
- A. 嵌顿性内痔
- B. 血栓性外痔
- C. 肛裂
- D. 直肠息肉
- E. 肛旁皮下脓肿



【答案】B

6. 消化功能最重要的是

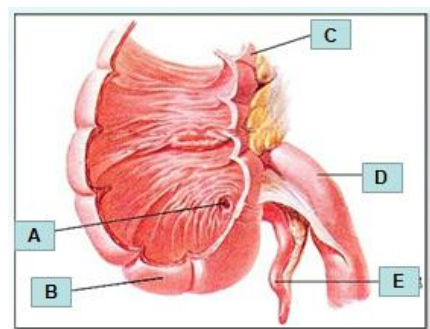
- A. A
- B. B
- C. C
- D. D
- E. E



【答案】C

7. 下图所示中哪项是阑尾

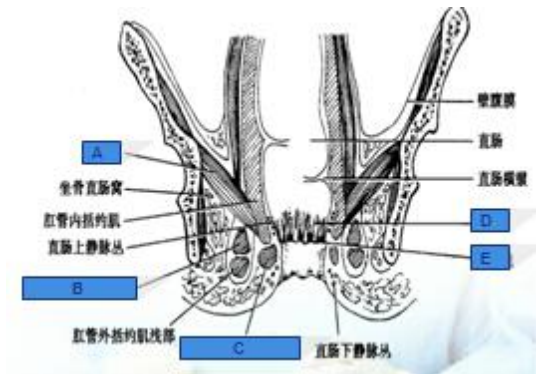
- A. A
- B. B
- C. C
- D. D
- E. E



【答案】E

8. 直肠与肛管的解剖分界线是下图中所示的哪一项

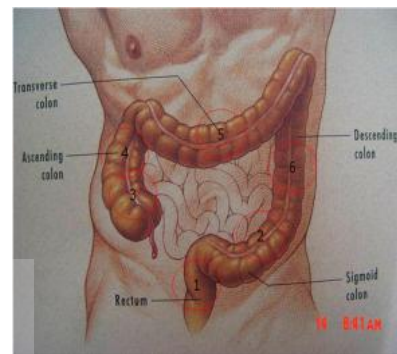
- A. A
- B. B
- C. C
- D. D
- E. E



【答案】E

9. 下图所示解剖结构的主要功能是

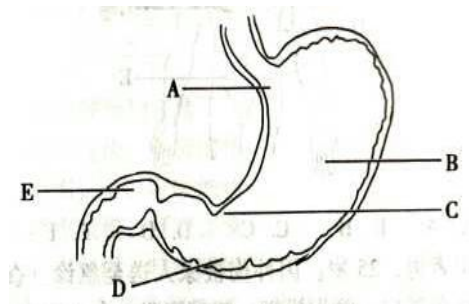
- A. 吸收水分和盐类
- B. 分泌消化液
- C. 产生排便反射
- D. 吸收胆盐和维生素 B<sub>12</sub>
- E. 吸收脂肪的水解产物



【答案】A

10. 患者，女，36岁。上腹部节律性疼痛2年，多于进餐后发作或加重，伴反酸、暖气。病变最可能发生在

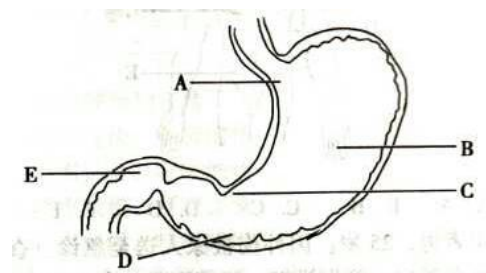
- A. A
- B. B
- C. C
- D. D
- E. E



【答案】C

11. 患者，男，36岁。以十二指肠溃疡入院，其最可能的发病部位是

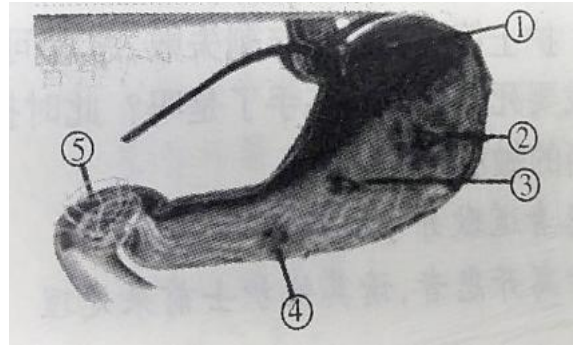
- A. A
- B. B
- C. C
- D. D
- E. E



【答案】E

12. 患者，男，28岁。患有消化性溃疡，餐后频繁呕吐，该患者的溃疡部位很可能是下图所示的

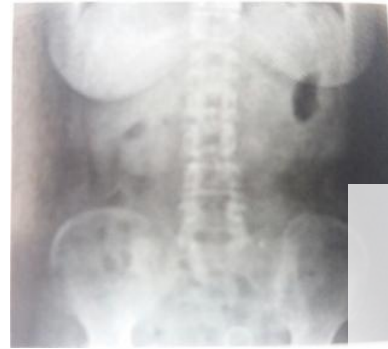- A. ①
- B. ②
- C. ③
- D. ④
- E. ⑤



【答案】E

13. 女，42岁。腹部不适3天。结合下图X线平片影像，诊断为

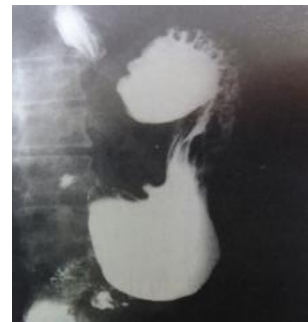- A. 肠梗阻
- B. 消化道穿孔
- C. 盆腔积液
- D. 肾结石
- E. 正常腹部平片



【答案】E

14. 患者，男，25岁。上腹部痛1月，常发生于餐后0.5~1小时持续，1-2小时后缓解。X线检查如下图所示，该患者最可能的诊断是

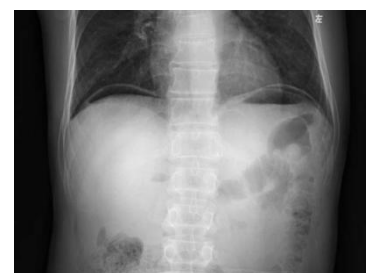- A. 上消化道出血
- B. 胃溃疡
- C. 十二指肠溃疡
- D. 肠梗阻
- E. 消化道穿孔



【答案】B

15. 患者，男，37岁。有消化性溃疡病史。中午饱餐后出现上腹剧烈疼痛，伴恶心呕吐，腹肌紧张，出冷汗，休克。X线平片如下图所示，首先考虑该患者发生了

- A. 大出血
- B. 癌变

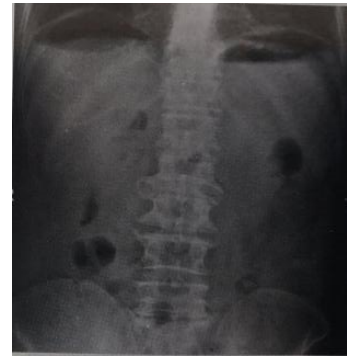

- C. 幽门梗阻
- D. 感染
- E. 急性穿孔

【答案】E

16. 患者，男，49岁。有消化性溃疡病史。突发剧烈腹痛1天。X线平片如下图所示，该患者诊断首先考虑

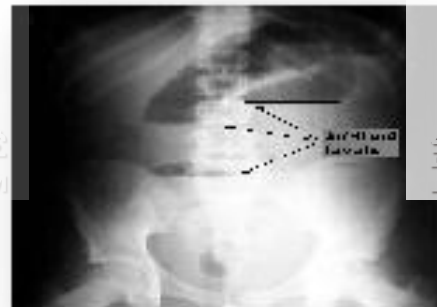- A. 肠梗阻
- B. 消化道穿孔
- C. 盆腔积液
- D. 肾结石
- E. 大出血



【答案】B

17. 患者，女，32岁。腹痛、腹胀、呕吐物有粪味，结合下图所示X线平片，该患者可能发生了

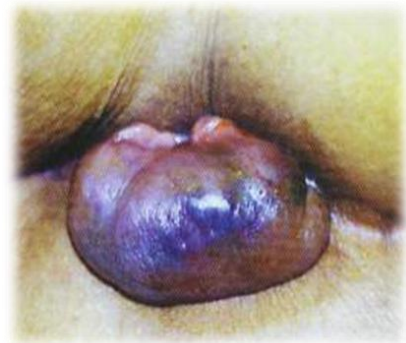- A. 胆囊穿孔
- B. 肠梗阻
- C. 阑尾炎
- D. 胆道阻塞
- E. 胃肠穿孔



【答案】B

18. 患者，男，28岁。用力排便后出现肛门剧痛，无便血。检查肛门局部如下图所示，触痛明显，应考虑该患者为

- A. 嵌顿性内痔
- B. 血栓性外痔
- C. 肛裂
- D. 直肠息肉
- E. 肛旁皮下脓肿



【答案】B

19. 下图所示体位适用于

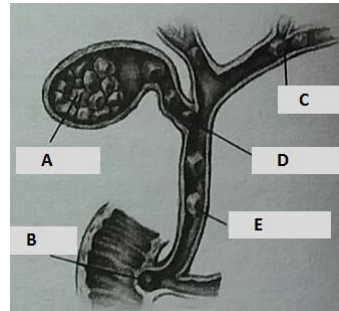
- A. 检查内痔脱出
- B. 肠镜检查
- C. 肛门检查
- D. 会阴部手术
- E. 灌肠



【答案】C

20. 患者，女，46岁。呃逆、嗝气、腹痛、发热、黄疸，间歇性发作，B超示胆总管扩张、内有结石影，该患者结石位置最可能是

- A. A
- B. B
- C. C
- D. D
- E. E

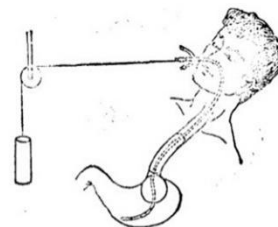


【答案】E

21. 患者，男，46岁。肝硬化引起食管胃底静脉曲张破裂出血，给予下图所示方法止血。

使用该方法时，应向胃囊、食管囊内分别注气

- A. 50mL，100mL
- B. 100mL，50mL
- C. 150mL，100mL
- D. 150mL，200mL
- E. 250mL，200mL

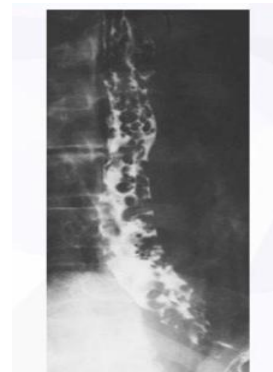

【答案】C

22. 男，46岁。上腹部疼痛10余年。4小时前进食烙饼后呕血约200ml，排黑便约100ml，2小时来意识障碍，不识家人，患者于1天前行消化道钡餐造影结果如图所示。引起该患者呕血最可能的原因是

- A. 肝硬化门脉高压
- B. 消化性溃疡
- C. 急性糜烂性出血性胃炎
- D. 食管癌
- E. 胃癌

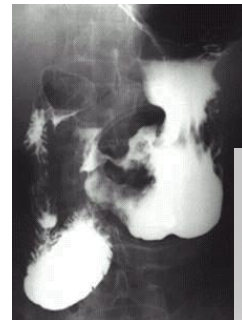
【答案】A



23. 女，55岁，有上腹隐痛不适伴嗝气反酸4年余，加重1个月。行上消化道钡餐造影检查，其结果如图所示。该患者最可能的诊断是

- A. 胃溃疡
- B. 胃癌
- C. 十二指肠球部溃疡
- D. 胃十二指肠球部复合性溃疡
- E. 萎缩性胃炎

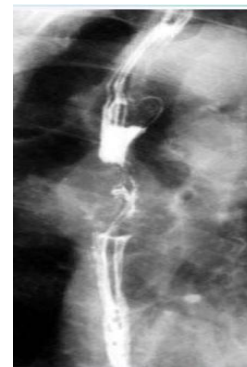【答案】B



24. 男，58岁。进行性吞咽困难2月余，上消化道X线钡餐造影如图所示。为明确诊断，首选的检查是

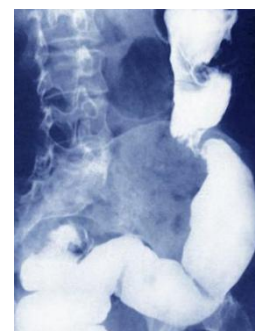- A. 食管拉网
- B. 胸部增强CT
- C. 食管超声
- D. PET-CT
- E. 食管镜

【答案】E



25. 男，58岁，便血、腹泻、便秘3余年，X线钡餐造影如图所示。该患者最可能的诊断是

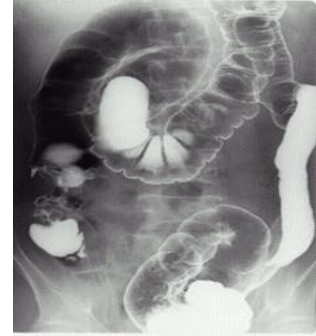
- A. 升结肠癌
- B. 横结肠癌



- C. 降结肠癌
- D. 乙状结肠癌
- E. 直肠癌

【答案】C

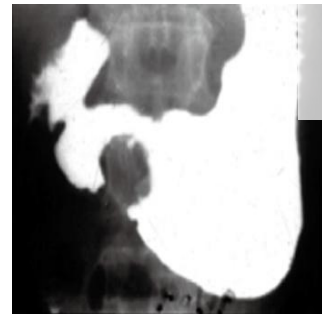26. 男，68岁，贫血、腹痛、腹部包块2余年，X线钡餐造影如图所示。该患者最可能的诊断是



- A. 升结肠癌
- B. 横结肠癌
- C. 降结肠癌
- D. 乙状结肠癌
- E. 直肠癌

【答案】A

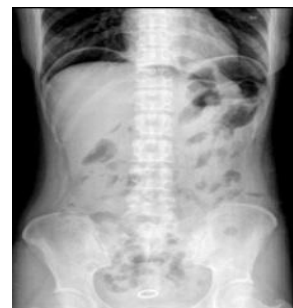27. 女，62岁，上腹痛2周。既往高血压病史10余年，反复心前区疼痛发作2个月，口服阿司匹林100mg/日。上消化道X线钡剂造影如图所示，<sup>13</sup>C尿素呼气试验阳性。最适宜的治疗药物是



- A. 雷尼替丁
- B. 多潘立酮
- C. 枸橼酸铋钾
- D. 奥美拉唑
- E. 氢氧化铝

【答案】D

28. 男，40岁。中上腹部隐痛反复发作10年，伴反酸嗝气，进食和服用抑酸剂可缓解。患者4小时前突然出现中上腹剧痛且腹痛持续存在；立位X线片结果如图所示。该患者可能出现的并发症是

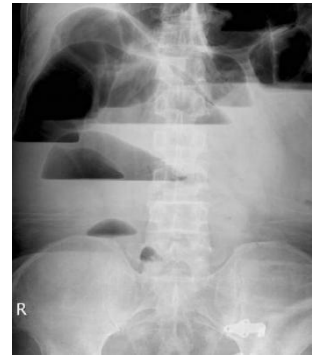

- A. 急性胰腺炎并发出血坏死
- B. 胰腺癌并发肠梗阻
- C. 胃癌并发幽门梗阻
- D. 消化性溃疡并发急性穿孔
- E. 急性胆囊炎并发胆汁性腹膜炎

【答案】D

29. 男，71岁。腹痛伴恶心、呕吐1天。结合X线片，此诊断为

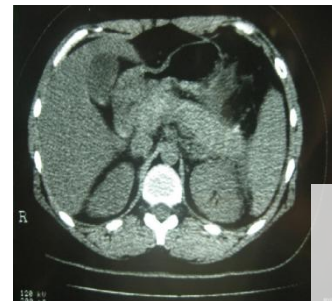
- A. 正常腹平片
- B. 消化道穿孔
- C. 肠梗阻
- D. 肾结石
- E. 胃癌



【答案】C

30. 患者，男，46岁。平常嗜好烟酒，有胆道结石病史。昨晚饮酒后出现中上腹部持续性钝痛3h，伴恶心、呕吐。结合图片，此诊断为

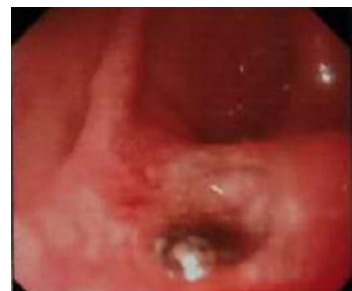- A. 急性胰腺炎
- B. 胆道结石
- C. 肾结石
- D. 胆囊炎
- E. 胆囊结石



【答案】A

31. 患者，男，34岁。空腹时出现上腹剧烈疼痛，伴恶心呕吐。结合图片，此诊断为

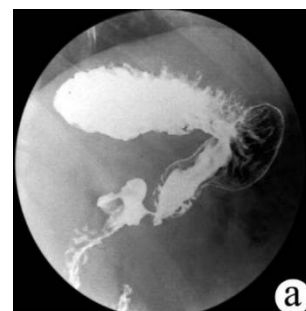
- A. 胃窦部溃疡
- B. 十二指肠溃疡
- C. 胃窦部多发性溃疡
- D. 十二指肠球部溃疡
- E. 十二指肠球部多发性溃疡



【答案】E

32. 患者，女，42岁。凌晨1:00发生腹剧烈疼痛，伴恶心呕吐。结合图片，此诊断为

- A. 胃窦部溃疡
- B. 十二指肠溃疡
- C. 胃窦部多发性溃疡



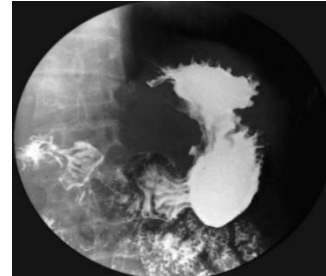


- D. 十二指肠球部溃疡
- E. 十二指肠球部多发性溃疡

【答案】D

33. 患者，男，28岁。长期饮酒，喜食辛辣刺激实物。饱餐后发生腹剧烈疼痛，伴恶心呕吐。结合图片，此诊断为

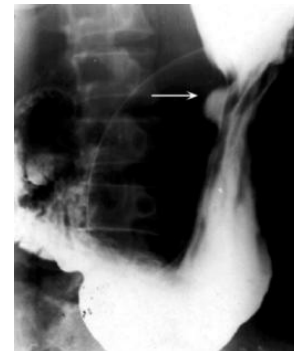- A. 胃窦部溃疡
- B. 十二指肠溃疡
- C. 胃底部溃疡
- D. 胃溃疡
- E. 十二指肠球部多发性溃疡



【答案】D

34. 患者，女，36岁。上腹部节律性疼痛2年，多于进餐后发作或加重，伴反酸、暖气。结合图片，此诊断为

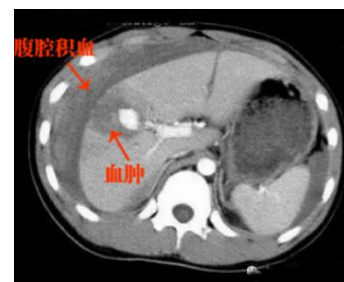
- A. 胃窦部溃疡
- B. 十二指肠溃疡
- C. 胃底部溃疡
- D. 胃溃疡所致龛影
- E. 十二指肠球部多发性溃疡



【答案】D

35. 患者，男，33岁。因腹部外伤导致右腹部受重击。结合图片，此诊断为

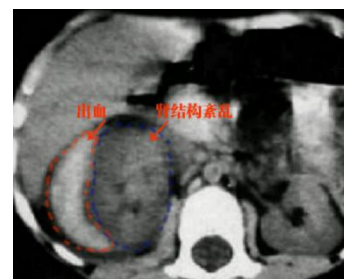- A. 肝癌
- B. 肝破裂
- C. 脾破裂
- D. 急性胰腺炎
- E. 肝肾挫裂伤



【答案】B

36. 患者，男，33岁。腰部外伤，有血尿。结合图片，此诊断为

- A. 肝破裂
- B. 肾损伤

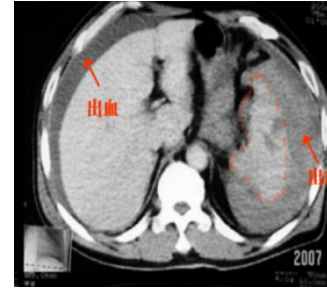


- C. 脾破裂
- D. 肠破裂
- E. 肾破裂

【答案】E

37. 患者，男，33岁。骑自行车后发生车祸，导致左上腹外伤。结合图片，此诊断为

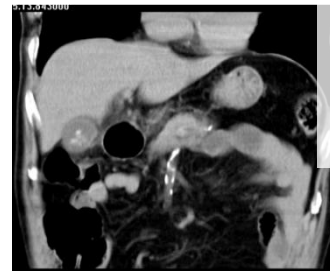- A. 肝破裂
- B. 肾损伤
- C. 脾破裂
- D. 肠破裂
- E. 肾破裂



【答案】C

38. 患者，男，46岁。黄疸。超声检查：强回声团，后伴声影。结合图片，此诊断为

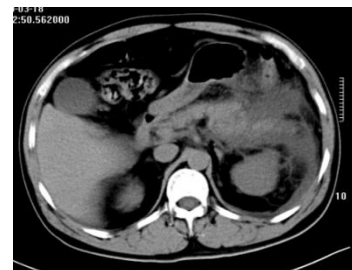
- A. 胆囊结石
- B. 肾结石
- C. 急性胆囊炎
- D. 肝硬化
- E. 肝脓肿



【答案】A

39. 患者，女性，40岁。体检时发现肝脏占位性病变。结合图片，此诊断为

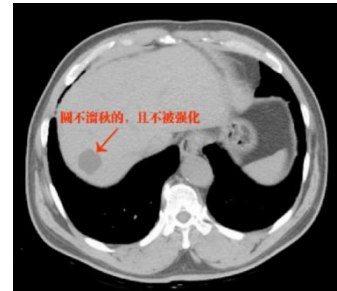
- A. 肝癌
- B. 肝破裂
- C. 肝血管瘤
- D. 肝硬化
- E. 肝囊肿



【答案】A

40. 患者，女性，45岁。结合图片，此诊断为

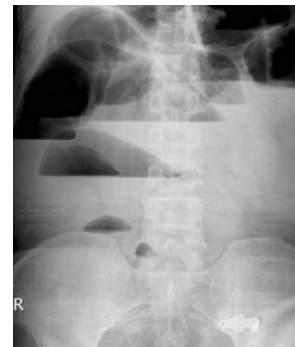- A. 肝癌
- B. 肝破裂
- C. 肝血管瘤
- D. 肝硬化
- E. 肝囊肿



【答案】E

41. 患者，男性，25岁。间断中腹疼痛7小时，伴有呕吐结合图片，此诊断为

- A. 泌尿系统阳性结石
- B. 急性肠梗阻
- C. 消化道穿孔
- D. 急性胰腺炎
- E. 急性胆囊炎

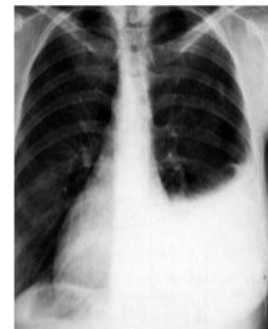

【答案】B

## 呼吸系统

1. 女性，60岁，胸闷、气短5天，加重2天。最可能的诊断是

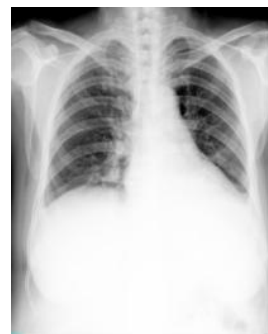- A. 肺炎
- B. 肺不张
- C. 胸腔积液
- D. 肺癌
- E. 肺结核



【答案】C

2. 男，42岁。车祸外伤后出现呼吸困难，胸痛30分钟。考虑什么疾病

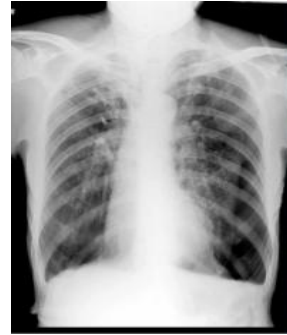- A. 气胸
- B. 肺裂伤
- C. 肺气肿
- D. 脓胸
- E. 急性肺栓塞



【答案】A

3. 男，60岁，右侧胸痛4天，胸闷、气促1天，结合下图考虑什么疾病

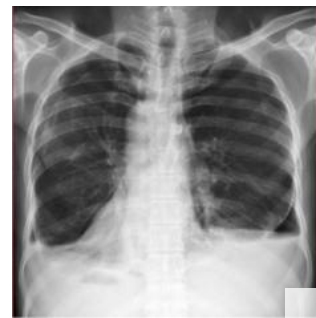- A. 肺炎
- B. 气胸
- C. 胸腔积液
- D. 肺癌
- E. 血胸



【答案】B

4. 男，23岁。突发胸痛2天，无发热、咳嗽。该患者最可能的诊断是

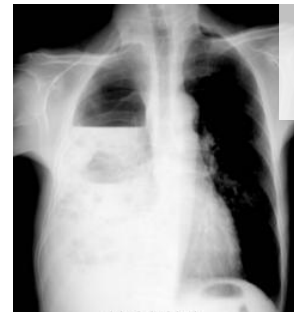- A. 肺不张
- B. 胸腔积液
- C. 肺炎
- D. 肺气肿
- E. 气胸



【答案】E

5. 男，58岁，咳嗽、胸闷、憋气3天，持续不缓解，初步诊断为

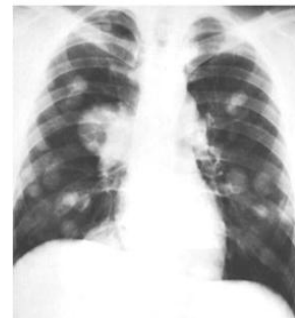- A. 肺癌
- B. 肺不张
- C. 肺炎
- D. 液气胸
- E. 胸腔积液



【答案】D

6. 男，60岁。干咳2周入院，无发热、咯血及呼吸困难，首先考虑的诊断是

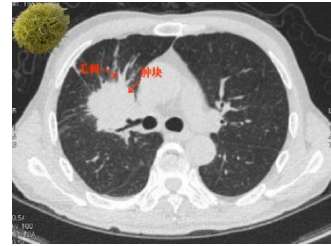
- A. 肺结核
- B. 慢性肺脓肿
- C. 肺囊肿继发感染
- D. 支气管扩张
- E. 支气管肺癌



【答案】E

7. 男，70岁。刺激性咳嗽2个月，发现痰中带血丝2周。无肺部疾病史，吸烟30年。该患者最可能的诊断为

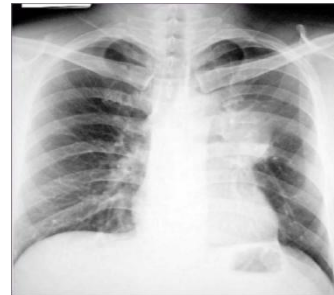- A. 肺癌
- B. 支气管扩张
- C. 肺结核
- D. 急性支气管炎
- E. 肺脓肿



【答案】A

8. 男，65岁。痰中带血3个月。无发热，抗菌药物治疗无效。慢性支气管炎病史20年。该患者首先应考虑的诊断是

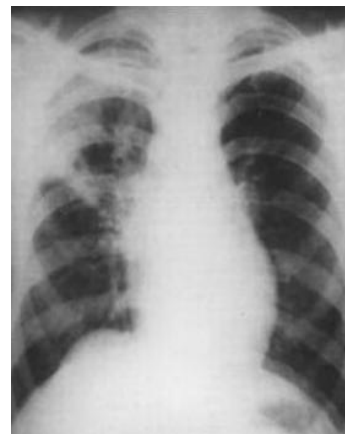- A. 支气管肺癌
- B. 支气管扩张
- C. 支气管哮喘
- D. 肺结核
- E. 肺血栓栓塞



【答案】A

9. 男，18岁，学生。咳嗽、发热2个月，多为干咳，下午2点发热，可自行消退，无咯血，发病以来体重下降4KG。该患者最可能的诊断是

- A. 结节病
- B. 原发性肺结核
- C. 右肺脓肿
- D. 肺部真菌感染
- E. 淋巴瘤

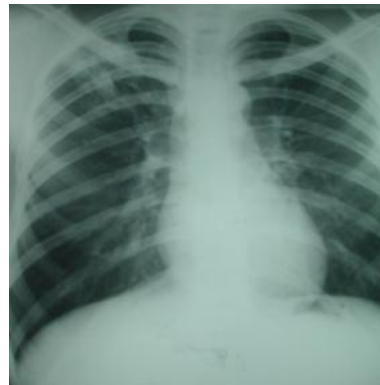

【答案】B

10. 女，40岁。近2周来低热，乏力，痰中带血，经抗生素抗感染治疗无效，该患者最可能的诊断是

- A. 肺癌
- B. 浸润性肺结核
- C. 肺脓肿
- D. 支气管扩张
- E. 肺炎

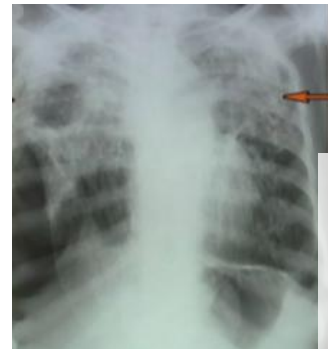
【答案】B



11. 男，58岁。间断咳嗽、咳痰2年余。偶有痰中带血，经反复抗感染治疗效果不好。该患者最可能的诊断是

- A. 粟粒性肺结核
- B. 支气管扩张
- C. 支气管肺炎
- D. 干酪性肺炎
- E. 慢性纤维空洞型肺结核

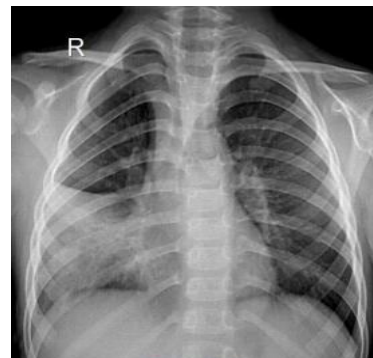
【答案】E



12. 男，20岁，咳嗽、咳痰、发热2天，结合X线片，此诊断为

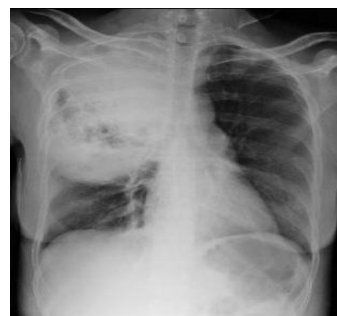- A. 正常胸片
- B. 肺炎
- C. 胸腔积液
- D. 气胸
- E. 脓胸

【答案】B



13. 女，60岁，咳嗽、咳痰、发热2天，结合X线片，此诊断为

- A. 正常胸片
- B. 大叶性肺炎
- C. 胸腔积液
- D. 克雷伯肺炎

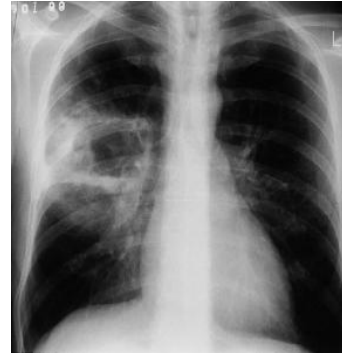

E. 脓胸

【答案】D

14. 男，60岁，咳嗽、咳脓痰、发热7天，结合X线片，此诊断为

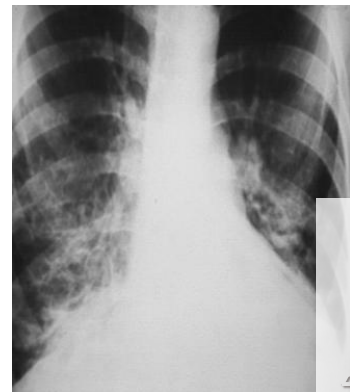- A. 正常胸片
- B. 大叶性肺炎
- C. 金葡菌肺炎
- D. 克雷伯肺炎
- E. 脓胸



【答案】C

15. 男，60岁，反复咳嗽、咳痰、咯血2年，结合X线片，此诊断为

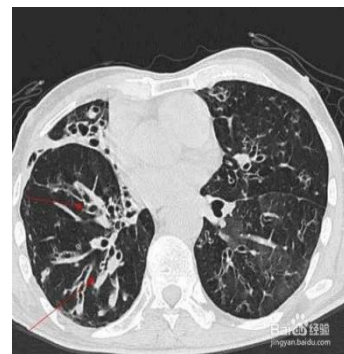- A. 正常胸片
- B. 大叶性肺炎
- C. 金葡菌肺炎
- D. 克雷伯肺炎
- E. 支气管扩张



【答案】E

16. 女，60岁，反复咳嗽、咳痰2年，咯血、发热1天，结合CT，此诊断为

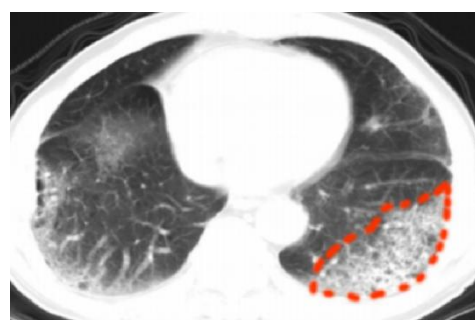
- A. 正常胸片
- B. 支气管扩张
- C. 金葡菌肺炎
- D. 肺结核
- E. 大叶性肺炎



【答案】B

17. 女，6岁，咳嗽、刺激性干咳5天，发热1天，结合CT，此诊断为

- A. 正常胸片
- B. 支气管扩张
- C. 支气管肺炎

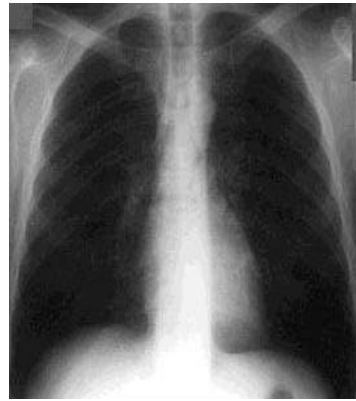

- D. 肺结核
- E. 大叶性肺炎

【答案】C

18. 女, 65 岁, 咳嗽、咳痰 20 年, 加重伴发热 1 天, 结合 X 线, 此诊断为

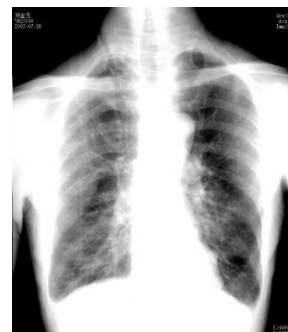- A. 正常胸片
- B. 肺气肿
- C. 支气管肺炎
- D. 肺结核
- E. 气胸



【答案】B

19. 男, 70 岁, 咳嗽、咳痰 15 年, 加重伴发热 3 天, 结合 X 线, 此诊断为

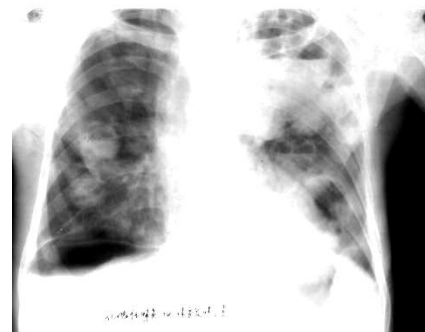- A. 正常胸片
- B. 慢性支气管炎伴肺气肿
- C. 支气管肺炎
- D. 肺结核伴肺不张
- E. 气胸



【答案】B

20. 男, 50 岁, 咳嗽、间断咯血 3 个月, 咳大量脓痰伴发热一周来院, 结合 X 线, 此诊断为

- A. 正常胸片
- B. 慢性支气管炎
- C. 脓胸
- D. 肺结核伴肺不张
- E. 气胸

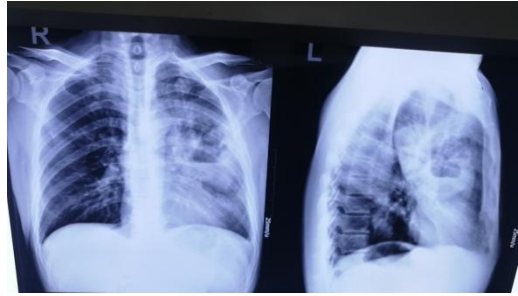

【答案】C

21. 男, 35 岁, 高热、寒战、咳嗽 3 天, 一周前曾因面部疖挤压排脓, 结合 X 线, 此诊断为



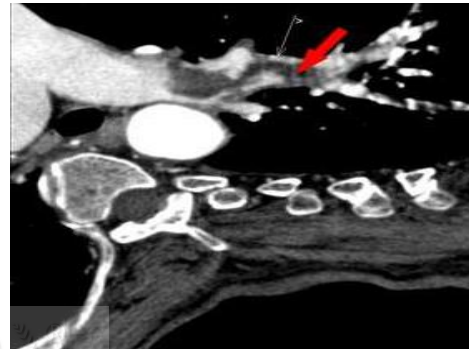
- A. 正常胸片
- B. 慢性支气管炎
- C. 吸入性肺脓肿
- D. 肺结核伴肺不张
- E. 血源性肺脓肿



【答案】E

22. 女，69岁，呼吸困难伴左胸痛2天，活动后呼吸困难加重，胸痛欲吸气加重，查体：110/75mmHg，心率96次/分，P2>A2，结合下片，此诊断为

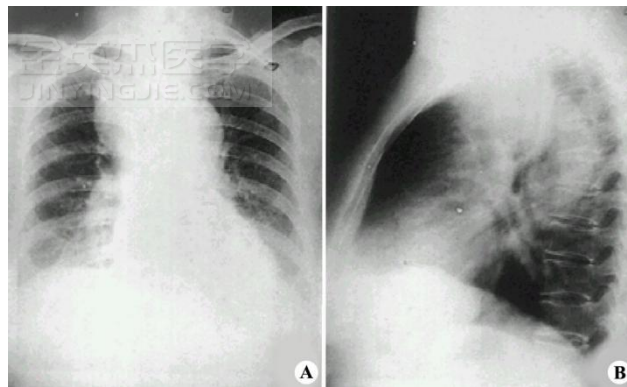
- A. 肺血栓栓塞
- B. 急性左心衰
- C. 急性心肌梗死
- D. 结肠癌肺转移
- E. 重症肺炎



【答案】A

23. 女，22岁，双眼睑下垂1年余，诊断重症肌无力，结合X片，此诊断为

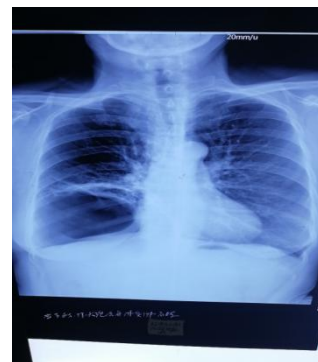- A. 纵隔肿瘤
- B. 肺癌
- C. 肺动脉高压
- D. 结肠癌肺转移
- E. 重症肺炎



【答案】A

24. 女，62岁，胸闷伴活动后气短7天，结合X片，此诊断为

- A. 胸腔积液
- B. 肺癌
- C. 肺动脉高压
- D. 气胸
- E. 肺大泡



【答案】E



25. 上、下呼吸道的分界点为

- A. 会厌软骨
- B. 甲状软骨
- C. 勺状软骨
- D. 环状软骨
- E. 气管

【答案】D

(26~27 题共用题干及图形)

26. 上呼吸道包括

- A. ④
- B. ①+④
- C. ①+②+④
- D. ③+⑤
- E. ⑤

【答案】B

27. 异物进入气管后，最易滑落到哪里？

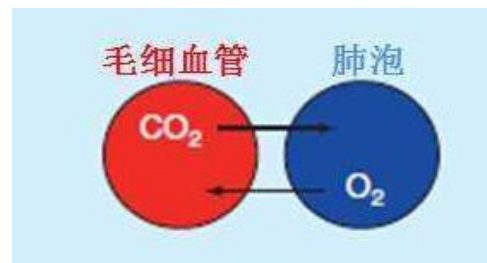
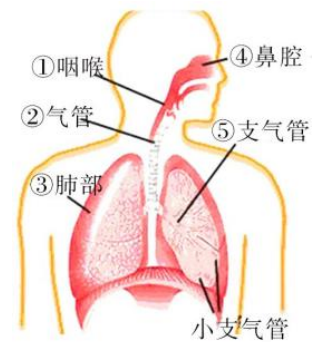
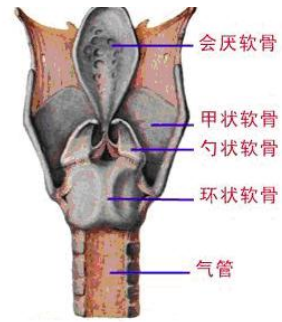
- A. ④
- B. ①
- C. ②
- D. ③
- E. ⑤

28. 如图所示，此图表示的是

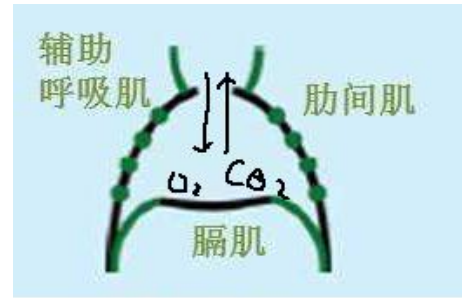
- A. 肺通气
- B. 肺换气
- C. 肺淤血
- D. PaO<sub>2</sub> 降低
- E. PaCO<sub>2</sub> 升高

【答案】B

29. 如图所示，此图表示的是



- A. 肺通气
- B. 肺换气
- C. 肺淤血
- D. PaO<sub>2</sub>降低
- E. PaCO<sub>2</sub>升高

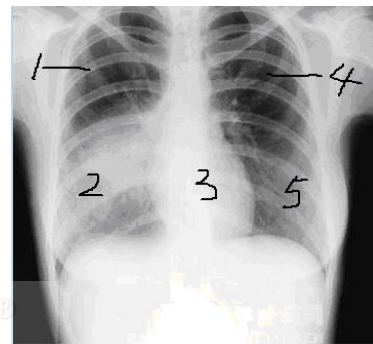


【答案】A

(30~31 题共用题干及图形)

30. 患者，男，32岁，因大叶性肺炎收入院。X线检查如上图，其病变位置为

- A. ①
- B. ②
- C. ③
- D. ④
- E. ⑤



【答案】B


31. 此时，病变部位叩诊呈

- A. 清音
- B. 过清音
- C. 鼓音
- D. 浊音
- E. 实音

【答案】D

32. 一患者留取痰标本静置后可分层，所患疾病符合

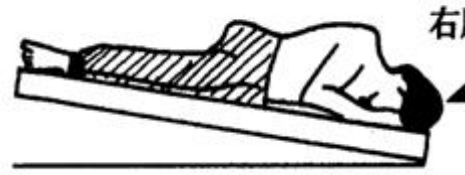
- A. 肺炎
- B. 肺气肿
- C. 慢性支气管炎
- D. 支气管哮喘
- E. 支气管扩张



【答案】E

33. 上图为体位引流采取体位，你认为患者痰液所在部位为

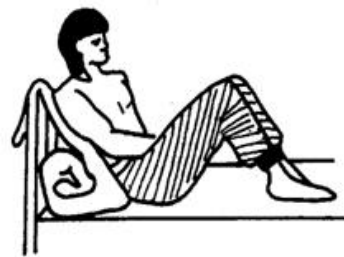- A. 右肺尖
- B. 右肺中叶
- C. 右肺下叶
- D. 左肺舌叶
- E. 左肺下叶



【答案】A

34. 上图为体位引流采取体位，你认为患者痰液所在部位为

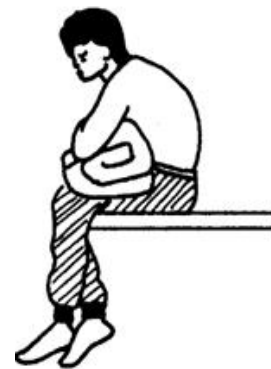- A. 右肺尖
- B. 右肺中叶
- C. 右肺下叶
- D. 左肺舌叶
- E. 左肺下叶



【答案】C

35. 上图为体位引流采取体位，你认为患者痰液所在部位为

- A. 左肺尖
- B. 右肺中叶
- C. 右肺下叶
- D. 左肺舌叶
- E. 左肺下叶

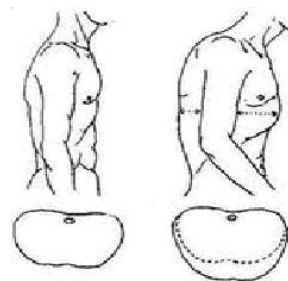


【答案】A

(36~37 题共用题干及图形)

36. 如图所示。左侧为正常胸廓，你认为右侧为

- A. 偏平胸
- B. 桶状胸
- C. 鸡胸
- D. 胸腔积液
- E. 佝偻病胸



【答案】B

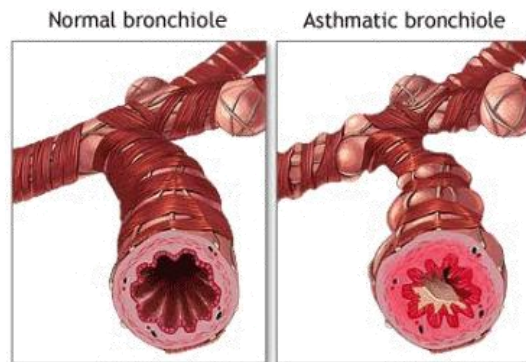
37. 见于什么疾病?

- A. 慢性支气管炎
- B. 心衰
- C. 肺气肿
- D. 胸腔积液
- E. 佝偻病

【答案】C

38. 如图所示。左侧为气道，你认为右侧为何种疾病？

- A. 慢支
- B. 肺气肿
- C. COPD
- D. 支气管哮喘
- E. 呼吸衰竭



【答案】D

39. 其临床表现正确的是

- A. 吸气性呼吸困难伴三凹征
- B. 发作性呼吸困难伴窒息感
- C. 反复发作带哮鸣音的呼气性呼吸困难
- D. 带哮鸣音的混合性呼吸困难
- E. 呼吸困难伴哮鸣音

【答案】C

(40~41 题共用题干及图形)

40. 上图为吸入给药，首选哪种疾病？

- A. 慢支
- B. 肺气肿
- C. COPD
- D. 支气管哮喘
- E. 呼吸衰竭



【答案】D

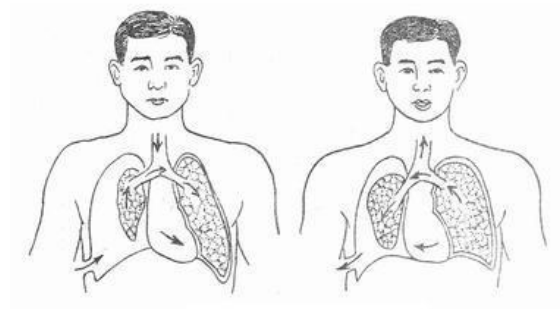
41. 哮喘急性发作首选药物为

- A. 氨茶碱
- B. 沙丁胺醇
- C. 麻黄素
- D. 肾上腺素
- E. 阿托品

【答案】B

42. 如图所示，你认为应是

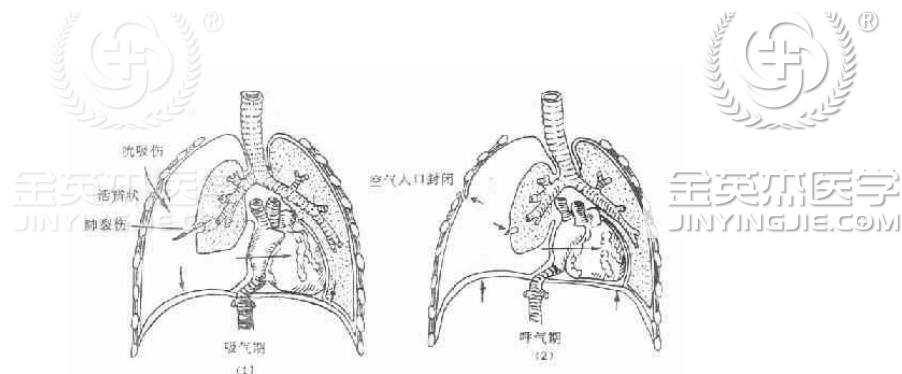
- A. 闭合性气胸
- B. 张力性气胸
- C. 开放性气胸
- D. 血胸
- E. 血气胸



【答案】C

43. 如图所示，你认为应是

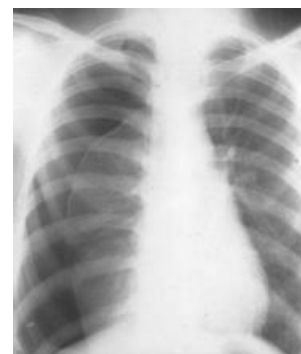- A. 闭合性气胸
- B. 张力性气胸
- C. 开放性气胸
- D. 血胸
- E. 血气胸



【答案】B

44. 一患者 X 线检查如图，你考虑诊断为

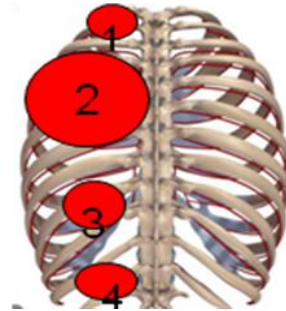
- A. 慢支
- B. 肺气肿
- C. 胸腔积液
- D. 气胸
- E. 肺炎



【答案】D

45. 肋骨骨折多发生于右图所示的何处

- A. 1
- B. 2
- C. 3
- D. 4
- E. 任何肋骨

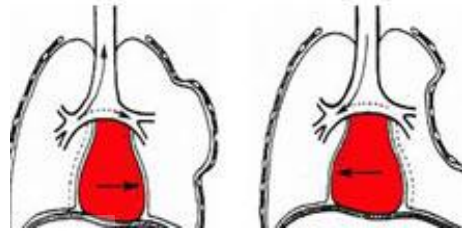


【答案】B

(46~48 题共用图形)

46. 右图所示胸廓类型为

- A. 鸡胸
- B. 桶状胸
- C. 连枷胸
- D. 漏斗胸
- E. 以上都对



【答案】C

47. 出现右图所示类型胸廓时的急救处理为

- A. 气管切开
- B. 锁骨中线第二肋间穿刺排气减压
- C. 立即封闭伤口
- D. 立即行胸外心脏按压
- E. 加压包扎

【答案】E

48. 此类胸廓的呼吸运动异常为

- A. 潮式呼吸
- B. 叹息样呼吸
- C. 反常呼吸
- D. 胸式呼吸
- E. 腹式呼吸

【答案】C